午安！

歡心引蜂留倩影
含苞初放喜見郎
蜂兒花心來採蜜
仙人掌花又開了

透早的瑞芳車頭

MRI對比劑　臨床上常問的問題

林明芳 _萬芳醫院

2022.03.20 for 醫事放射學會

大綱

A.

一、顯影途徑

二、作用原理 ◆ Q1 ~ 5

三、臨床應用的掃描技術 ◆ Q6~10

B.

四、生物效應 ◆ Q11 ~ 14

五、三種特殊用途對比劑 ◆ Q15 ~ 17

六、副作用 ◆ Q18 ~ 21

七、禁忌 ◆ Q22 ~ 26

A. 一、顯影途徑

◆病灶顯影(Lesion enhancement)機轉:

1. 腦組織的血腦障蔽BBB(disruption of the blood brain barrier)破裂
2. 顱外: 組織或病灶的血管豐富度(vascularity)

● 釓(Gd)離子是一種強順磁性元素，同時縮短組織T1及T2值，T1-weighted 影像上可看到訊號增強。

MRI of the Brain

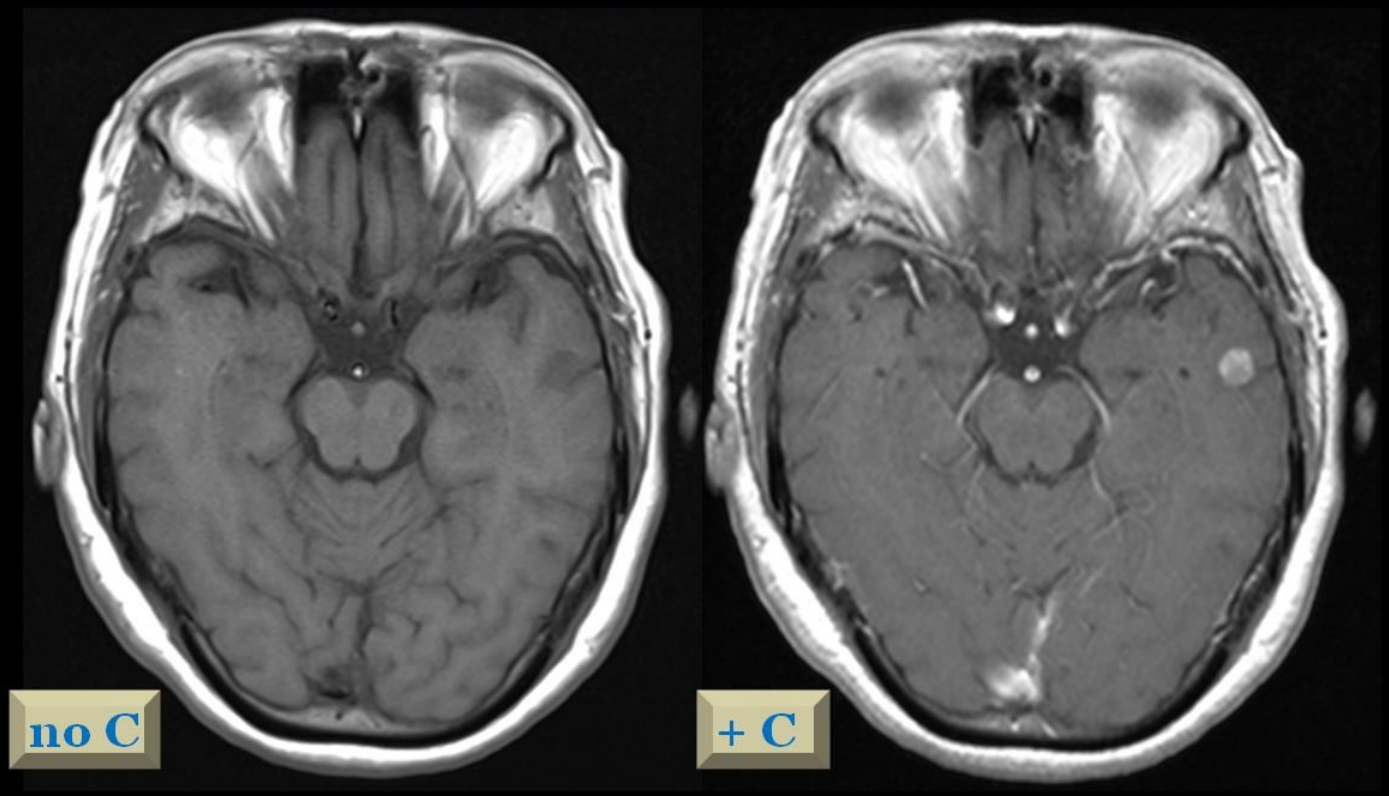

林明芳 萬芳醫院影像醫學部
Email: afun543@gmail.com,

MRI of the Spine

林明芳 萬芳醫院影像醫學部
Email: afun543@gmail.com,

MRI of the Kidney

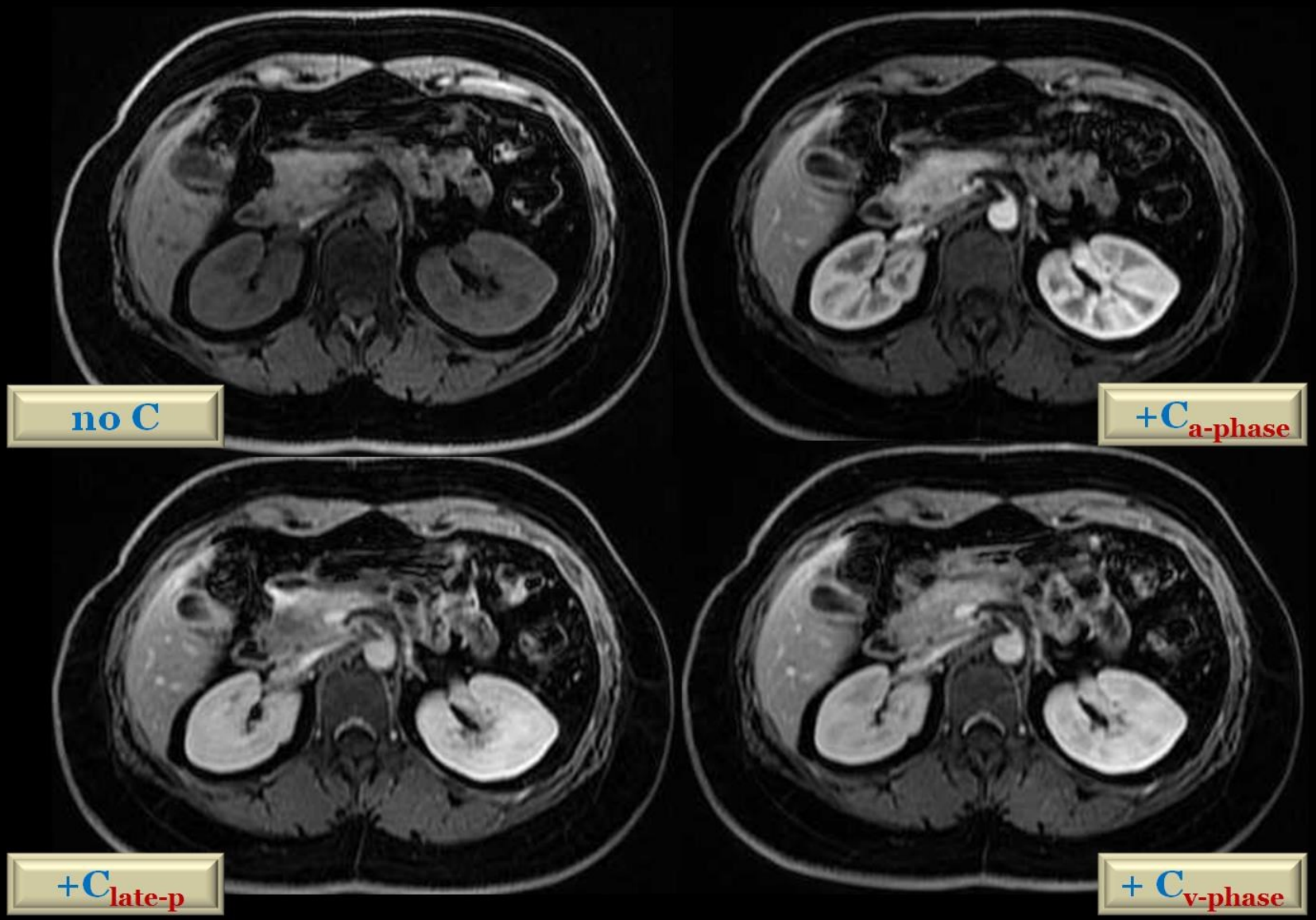

林明芳 萬芳醫院影像醫學部
Email: afun543@gmail.com,

二、作用原理

◆ Q1：為何大部分MRI對比劑都以釓(Gd)螯合物(chelating agents)為主?

- 順磁性(*Paramagnetism*)：外加磁場下，物質可被暫時磁化的一種內在性質。
- 釓(Gd)：強順磁性元素，它縮短組織T1值的效果最顯著，表現在T1加權影像上，訊號變亮。

釓(Gd)螯合物(chelating agents)：

金屬螯合劑 通過螯合劑分子與金屬離子的強結合作用，將金屬離子包合到螯合劑內部，變成穩定的，分子量更大的化合物，從而阻止金屬離子起作用，**可以用於解毒。**

補充：永久性磁化：三種鐵磁性物質，鐵(iron), 鈷(cobalt), 鎳(nickel)，當外部磁場消失，依然能保持磁化的狀態而具有磁性

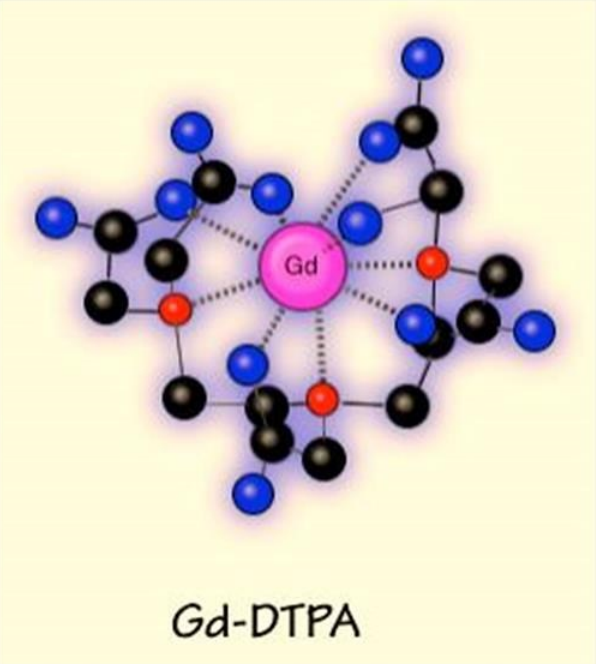

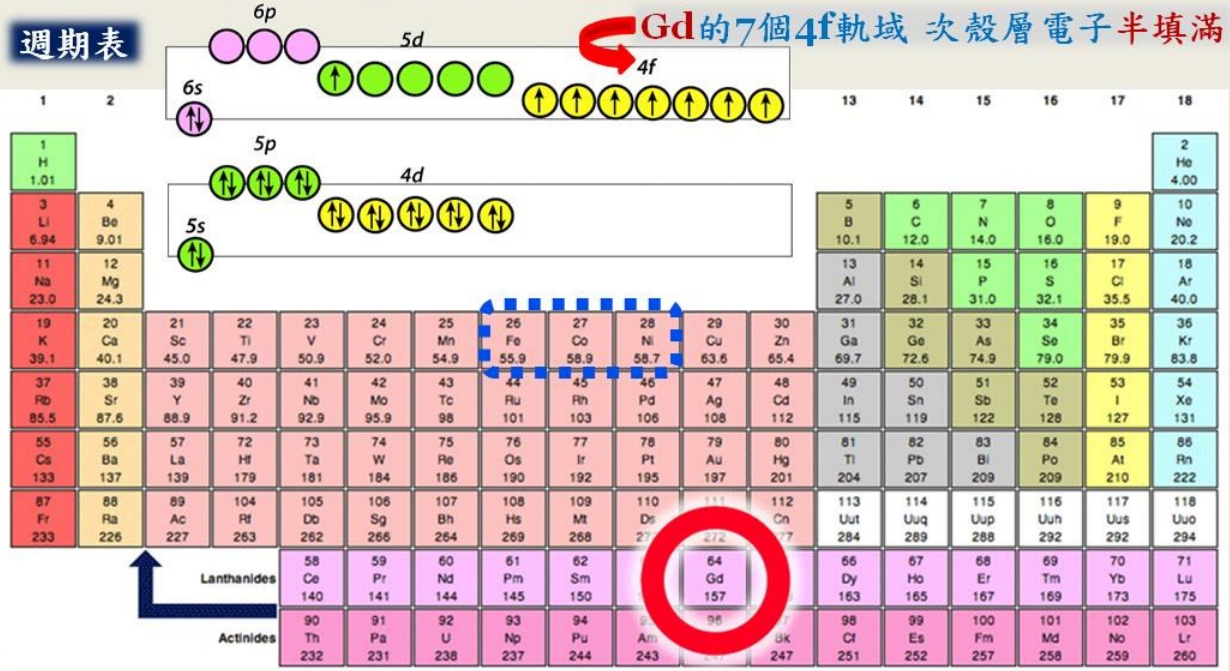

gadolinium-diethylenetriamine pentaacetic acid (Gd-DTPA)釓噴酸二甲葡胺

林明芳 萬芳醫院影像醫學部
Email: afun543@gmail.com,

GBCA has the effect of shortening the T1 (i.e., T1c),

resulting in a faster return of the magnetization to equilibrium.

Published in: Kathleen M. Schmainda; Quantitative Imaging in Medicine 1-1-1-38

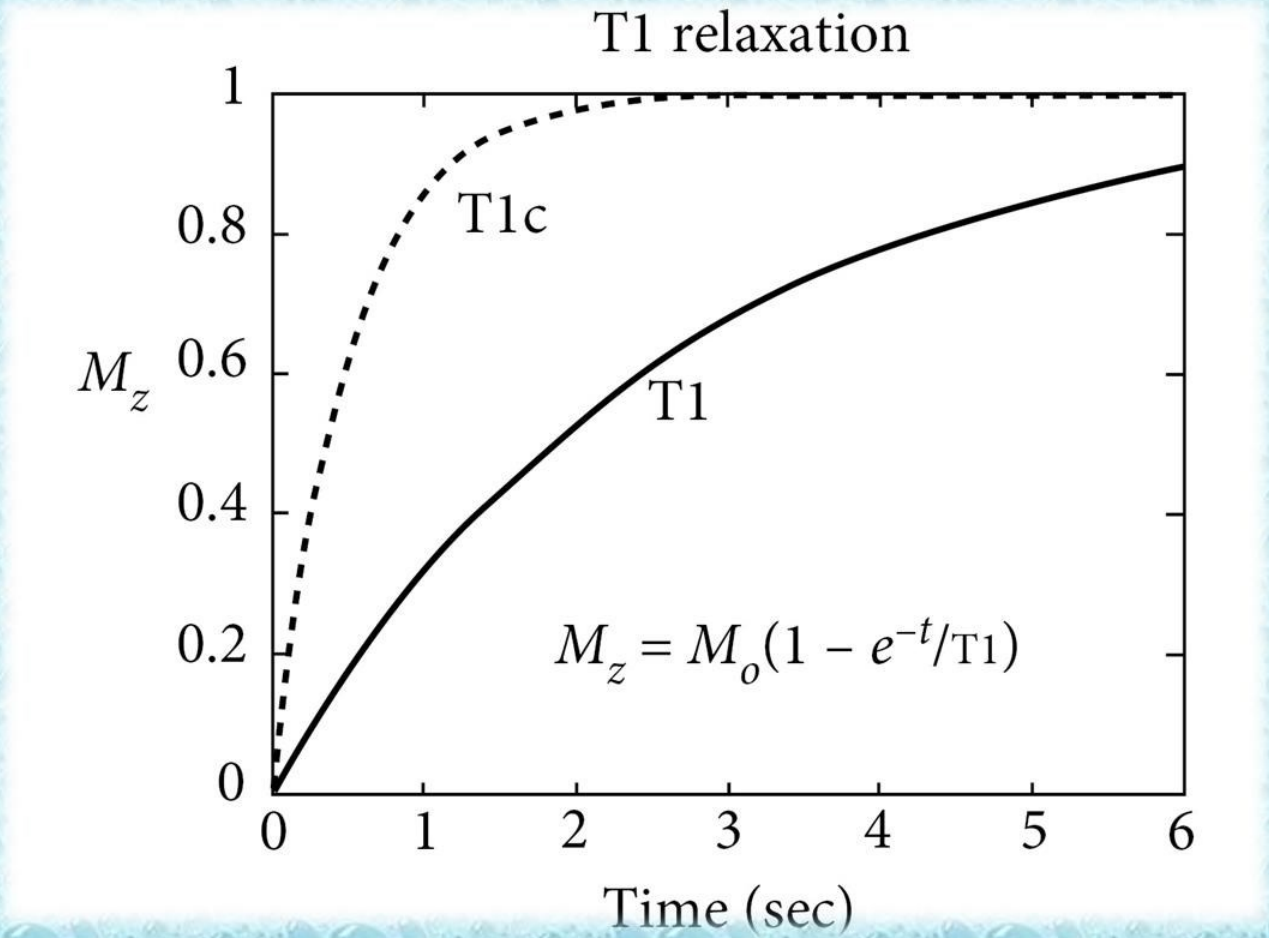

林明芳 萬芳醫院影像醫學部
Email: afun543@gmail.com,

Relaxivity(弛緩率)

◆ Q2：MRI對比劑的 relaxivity代表什麼意思？ 如何量測？

● 弛緩率(Relaxivity)：MRI對比劑縮短T1(ΔT1)及縮短T2(ΔT2)的速率，分別以r1及r2表示。
● r1 及 r2，與對比劑的濃度([C])成正比。

◆定義： $1/\Delta T1 = r1 \cdot [C]$ ， $1/\Delta T2 = r2 \cdot [C]$

◆單位： *r1* 及 *r2*: *L/mmol-s* (公升/毫莫耳-秒)，[C]: *mol/L*(莫耳/公升)，ΔT1 及 ΔT2: 秒。

MR Contrast Agent Relaxivity:

$$r1 = \frac{\Delta(1/T1)}{[Gd]}$$

$$r2 = \frac{\Delta(1/T2)}{[Gd]}$$

https://www.youtube.com/watch?v=Osx8Ced9Eyw

品名	*r1* T1 relaxivity	*r2* T2 relaxivity
Magnevist®	4.1	4.6
MultiHance®	6.3	8.7
Omniscan™	4.3	5.2
Dotarem®	3.6	4.3
ProHance®	4.1	5.0
Gadavist®	5.2	6.1
Eovist®	6.9	8.7

1.5T 及 37˚C 狀態下血漿中測得的釓(*Gd*)對比劑的 r_1 及 r_2 值。(取自Rohrer et al)

林明芳 萬芳醫院影像醫學部
Email: afun543@gmail.com,

T1 Shortening by Gad

◆ **Q3：為何釓(Gd)只明顯縮短T1值？它在T2上沒有效果嗎？**

- 釓(Gd)對於組織T1及T2，兩者都有縮短的效果。
- 細胞外組織間隙的顯影濃度(extracellular concentrations in tissues)，以縮短組織T1的效果為主。
- 縮短T2的效果，只在高濃度下，才觀察得到，例如靜脈及膀胱。（詳見Q4）

$$1/T_1obs = 1/T_1t + 1/T_1c \quad and \quad 1/T_2obs = 1/T_2t + 1/T_2c$$

$1/T_1c$ 及 $1/T_2c$ 與對比劑濃度[C]呈現線性關係。

$$1/\Delta T_1 = r1 \cdot [C] \quad and \quad 1/\Delta T_2 = r2 \cdot [C]$$

$$1/T_1c = r1 \cdot [C] \quad and \quad 1/T_2c = r2 \cdot [C]$$

- $1/T_1t$ 及 $1/T_2t$：無對比劑下(without contrast)，組織的弛緩率
- $1/T_1c$ 及 $1/T_2c$：有對比劑下（with contrast），組織的弛緩率。

舉例說明 釓(Gd)對比劑顯影效果的差異：

低濃度釓(Gd)對比劑，以縮短T_1為主要效果（the apparent preferential T1 shortening effects）

正常大腦組織的T_1t = 800 msec (0.8 sec) 及 T_2t = 80 msec (0.08 sec).

假設大腦BBB(blood-brain barrier)受損情況下，

使用的釓(Gd)對比劑的濃度[C]為0.1 mmol/L，其 $r1$ = 4 L/mmol-s 以及 $r2$ = 5 L/mmol-sec

根據上述資料，計算觀察到的弛緩率：

$1/T_1obs = (1/0.8) + (4)(0.1) = 1.65\ sec^{-1}$, ➡ T_1obs = 606 msec

$1/T_2obs = (1/0.08) + (5)(0.1) = 13.0\ sec^{-1}$ ➡ T_2obs = 77 msec

由此可知，釓(Gd)對比劑減少24%的T_1值(800ms➔606ms)，然而，T_2值卻只縮短4%(80ms➔77ms)

大多數組織的T_1遠大於T_2，因此，低濃度細胞外釓(Gd)對比劑 會產生相對較大的T_1縮短效果。

林明芳 萬芳醫院影像醫學部
Email: afun543@gmail.com,

T2-shortening by Gd

◆ Q4： 釓(Gd)有縮短 T2 的效果嗎 ？ 常規MR 造影中可觀察到嗎 ？

- T2 縮短的效果，只有在高濃度下，才觀察得到，例如 urinary tract, direct vascular/joint injection
- 常見的例子： 膀胱內 假層現象(pseudolayering phenomenon)

常規MRI，低濃度釓(Gd)對比劑有些微的T_2縮短效果(降低訊號),常被更顯著的T_1縮短效果所掩蓋。
然而，釓(Gd)對比劑，隨著濃度增加，最後訊號強度隨之降低。

例如膀胱內的尿液呈現不尋常的三層現象(*triple-layering phenomenon*)
膀胱底部假層釓(Gd)對比劑的濃度最高，因為明顯的T_2縮短效果，導致低訊號，在T2W影像尤為顯著。
中層有低濃度釓(Gd)對比劑，產生明顯的T_1縮短效果而表現高訊號。

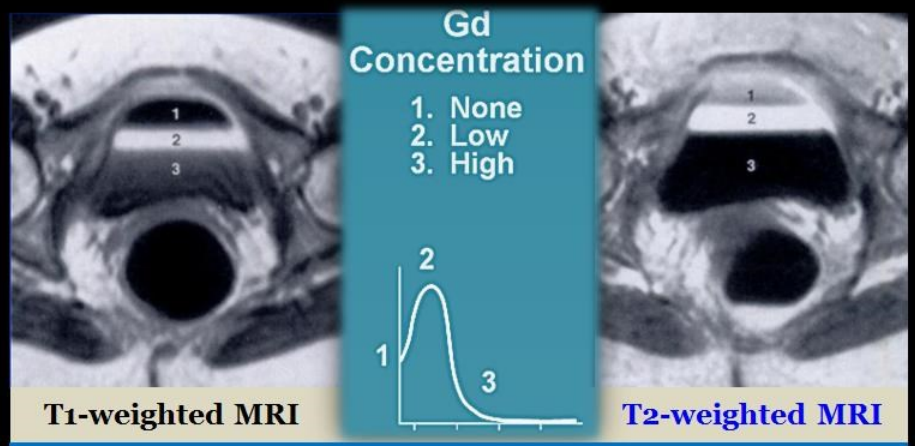

膀胱內 假層現象(pseudolayering phenomenon)

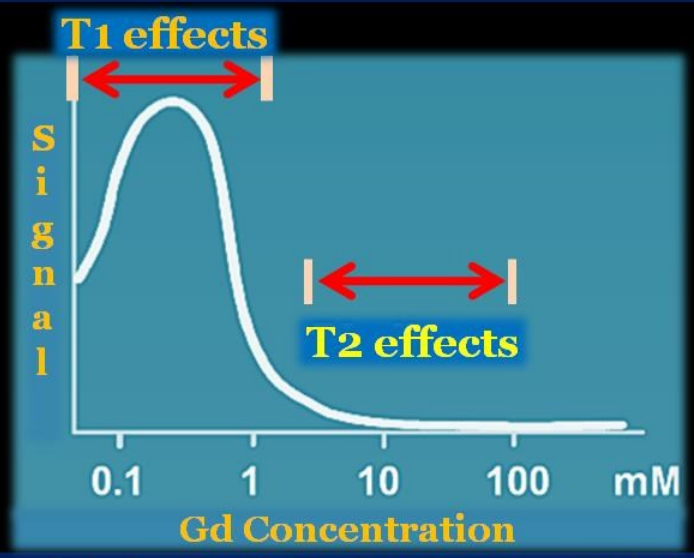

MR關節攝影及靜脈攝影(MR arthrograms and venograms)，高濃度釓(Gd)對比劑直接注射到關節或靜脈。
動態顯影掃描(dynamic contrast enhanced (DCE))，
第一循環 (first pass)偶而會看到低-T2訊號(Low-T2 signal)，之後就以T2* (susceptibility) effect為主。

林明芳 萬芳醫院影像醫學部
Email: afun543@gmail.com,

Contrast and Field Strength

◆ Q5：顯影效果，視磁場強度而定嗎？

- 磁場強度增強，對比劑的顯影效果也隨之增強。
- 低磁場下，使用對比劑的劑量不需太節省(Do no skimp on contrast dose at lower fields !)

對比劑蓄積在組織內所觀察到的T_1弛緩率($1/T1_{obs}$)： $1/T1_{obs} = 1/T1_t + r1 \cdot [C]$

- $1/T1_t$：無對比劑情況下，組織的基本弛緩率（the base relaxation rate of the tissue without contrast)。
- [C] ：組織內對比劑的濃度
- r1 ：有對比劑情況下，組織的T1弛緩率（T1 relaxivity of the contrast agent）

組織內 因對比劑而改變的弛緩百分比(percent change in $1/T1_{obs}$)，

關係式：$\%\Delta(1/T1_{obs}) = (1/T1_{obs} - 1/T1_t) \div (1/T1_t) = T1_t \cdot r1 \cdot [C]$

◆ 在T1-weighted波序，可以相對病灶顯影(relative lesion enhancement)替代。

★ 公式在臨床上 符合以下三種特質：

1. 具有長T1值的組織，其對比劑顯影效果比較明顯。
   （無對比劑下，組織在T1-weighted影像上，訊號是暗的。）
2. 病灶內對比劑的濃度愈濃顯影效果愈好。
3. 具有較高T1遲緩率(T1 relaxivities (*r1*))的對比劑會產生更強的顯影效果。

林明芳 萬芳醫院影像醫學部
Email: afun543@gmail.com,

三、臨床應用的掃描技術

Best T1 Pulse Sequence

◆ **Q6：表現最佳顯影對比的 T1-weighted 波序，有哪些？**

- 對比劑顯影效果而言，視病理學及身體部位而定。並無單一最佳的波序。
- 大腦轉移病灶的顯影效果，下列三種波序，依序為 T1-FLAIR > T1W-SE > T1-GRE

2D T1-FLAIR	2D T1W SE	3D SPGR

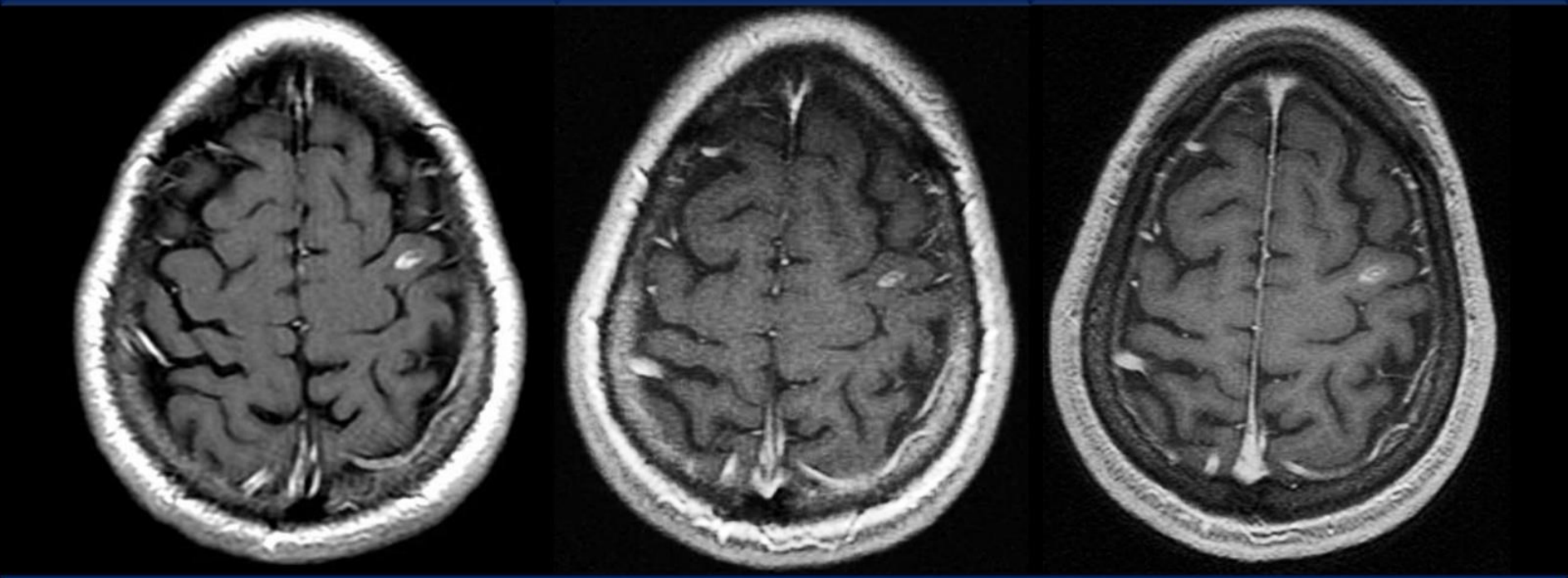

T1-FLAIR > T1W-SE > T1-GRE

林明芳 萬芳醫院影像醫學部
Email: afun543@gmail.com,

Triple dose and Magnetization Transfer

◆ Q7：高劑量的對比劑，可以表現更好的病灶顯影效果嗎？

利用其他方式，也可以獲致這樣的效果嗎？

- 利用對比劑三倍劑量來增強顯影效果及病灶清晰度，
  但，由於腎因性全身纖維化NSF(Nephrogenic Systemic Fibrosis)，已經不再這樣做了。
- MT，Magnetization Transfer（磁矩轉移)技術可以明顯改善顯影效果，但會降低其他組織的訊雜比(SNR)。

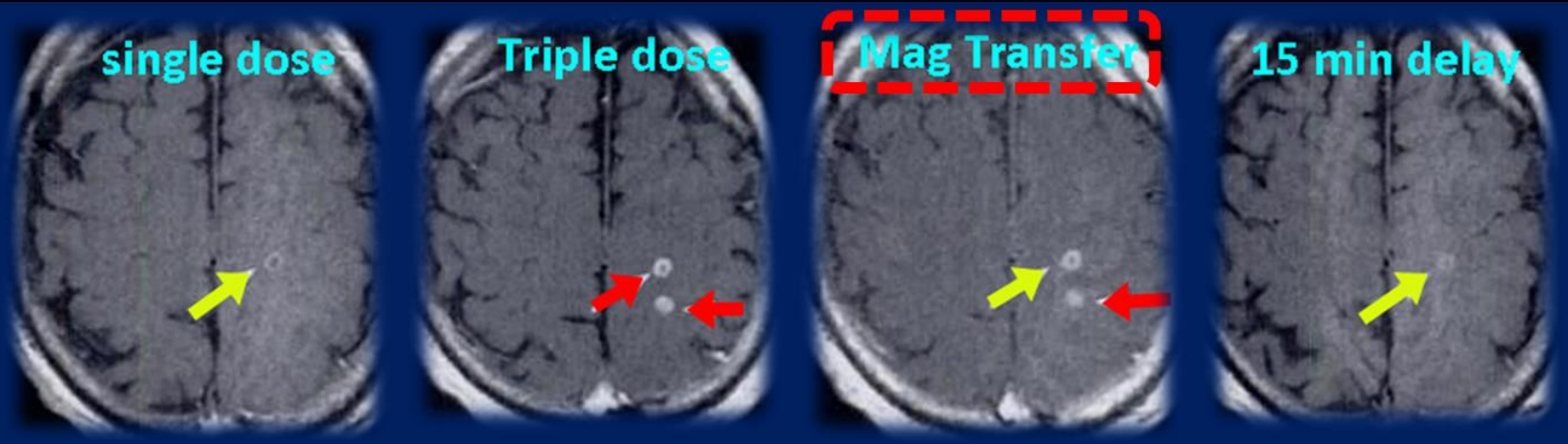

對比劑劑量愈高，顯影效果愈好；可改善小病灶的清晰度及偵察信心

林明芳 萬芳醫院影像醫學部
Email: afun543@gmail.com,

Dynamic Imaging

◆ Q8：何謂DCE（對比劑動態掃描造影技術）?

- 對比劑動態顯影技術，DCE (Dynamic Contrast-Enhanced imaging)
- k-空間的中央線(Central lines of k-space)重複取樣組成鎖孔(resembling a keyhole)再結合k-空間周邊資料重建影像的技術。

類似CT，它可以用來觀察MRI對比劑灌入"wash-in" 及消除"wash-out" 的現象，以提升腫瘤及血管性病灶的偵測及描繪病灶輪廓。

腦下垂體為例 ：大多數腦下垂體腺瘤都有緩慢顯影(⟶)，然後逐漸變淡的現象。

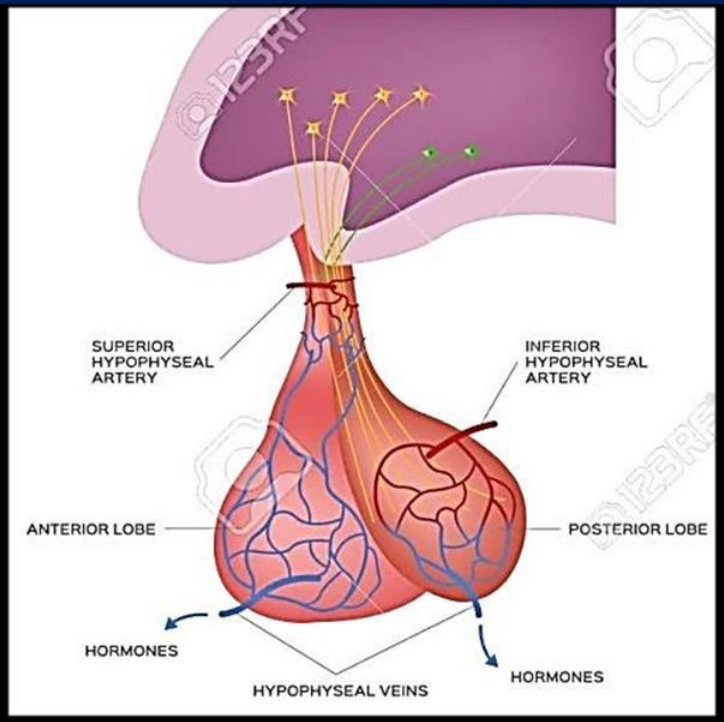

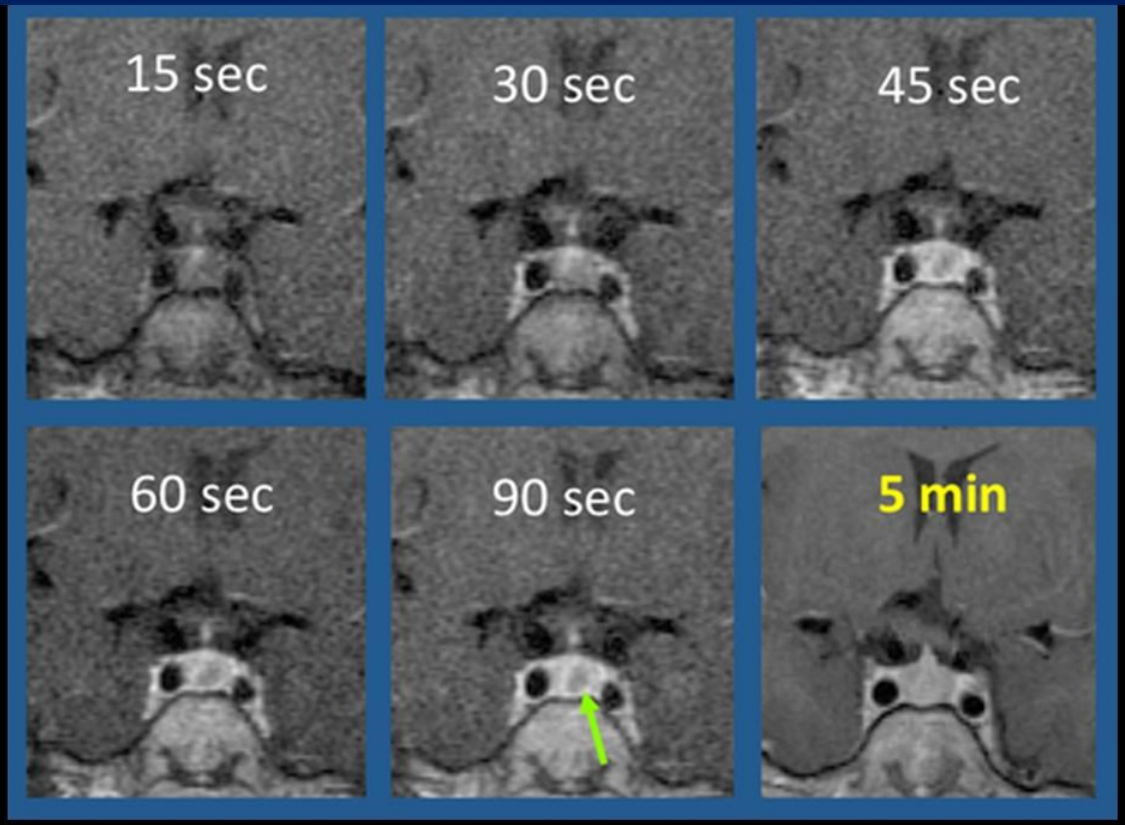

林明芳 萬芳醫院影像醫學部
Email: afun543@gmail.com,

腦下垂體 ： 大多數腦下垂體腺瘤都有緩慢顯影，然後逐漸變淡的現象。

腺瘤及腦下垂體實質組織最大訊號差的時間點A

若錯過了時間點(A)，因為對比劑滯留在腺瘤時間較久，最後，出現在比正常腺體更高的訊號區(時間點B)。

動脈血最早顯影，且訊號最強，釓(Gd)被腎臟清除最快速。

正常腦下垂體訊號增強較慢
過了動脈血曲線後，即緩慢降低訊號

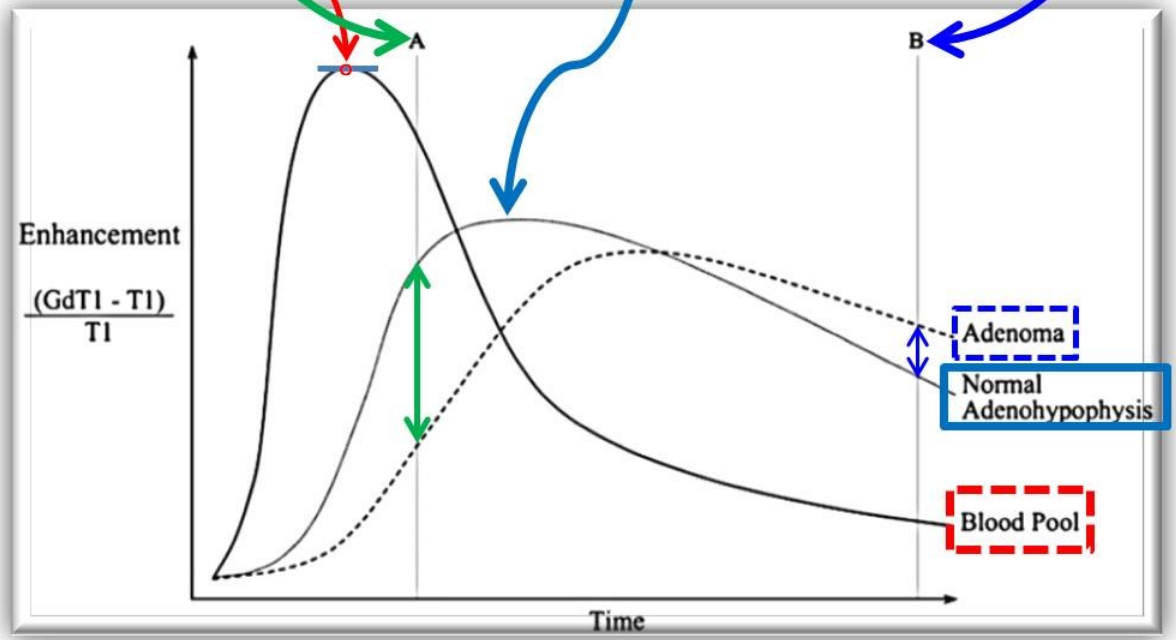

釓(Gd) 的顯影型態

Endocrinol Metab Clin N Am 38 (2009) 673–698

林明芳 萬芳醫院影像醫學部
Email: afun543@gmail.com,

Siliconoma with In-situ ca. ： 動態顯影分析(Enhancing dynamic analysis)

病灶血流灌注的情況，做為腫瘤之惡性度的重要參考依據。

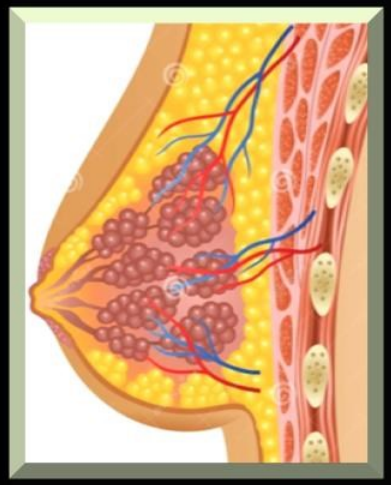

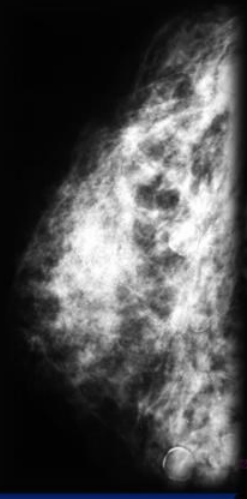

Mammography

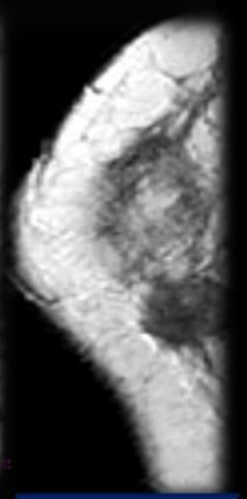

MRI: T2W

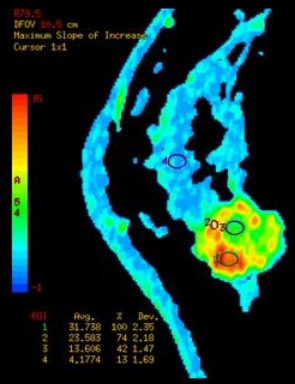

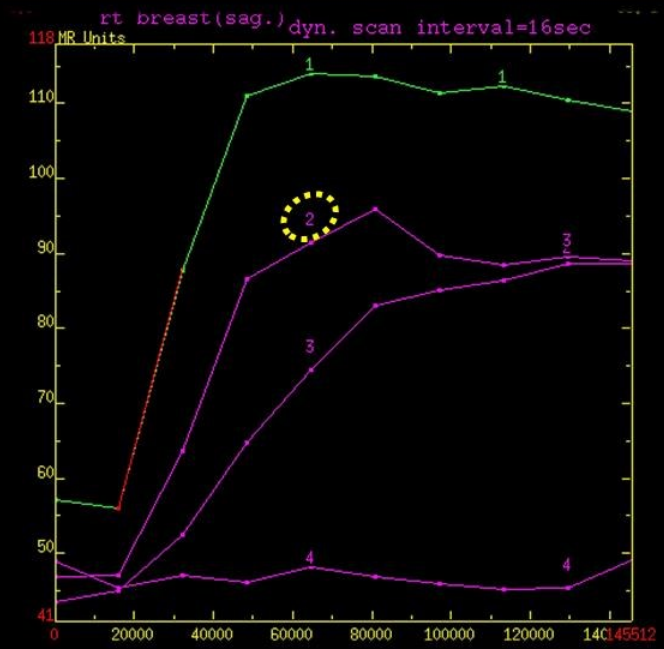

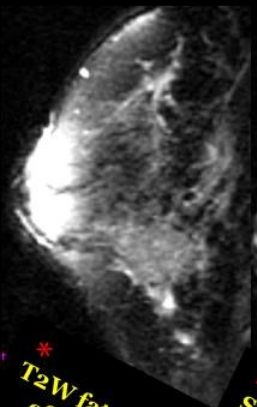

* T2W fat-sat cf-water

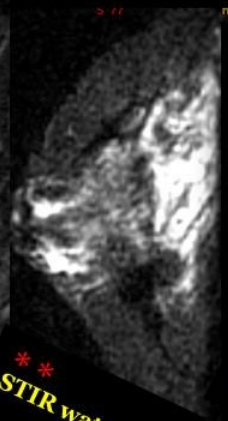

** STIR water-sat cf-fat

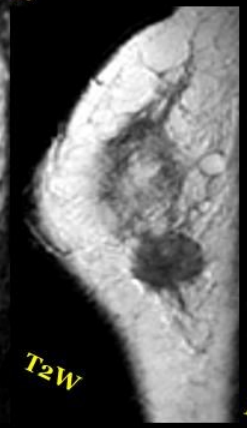

T2W

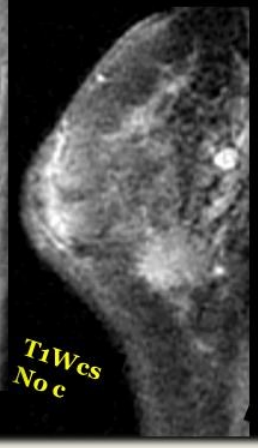

T1Wcs No c

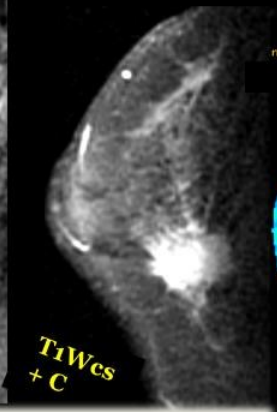

T1Wcs + C

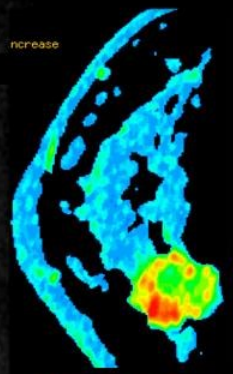

Dynamic scan Color map

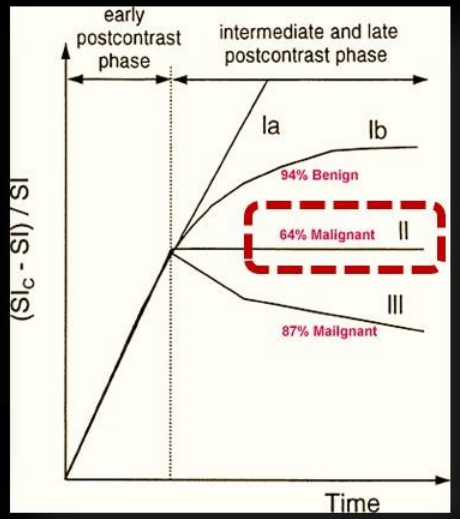

Appl. Sci. 2021, 11, 3434.

Ming-Fang Lin, Lu-Han Lai* , Wen-Tien Hsiao, Melissa Min-Szu Yao and Wing-P Chan

Developing a Specific MRI Technology to Identify Complications Caused by Breast Implants.

Radiology 2005 RSNA; 1050BP-e(P)

林明芳 萬芳醫院影像醫學部
Email: afun543@gmail.com,

Gadolinium for CT

◆ **Q9：含碘對比劑在MRI影像上也可看到顯影效果嗎？**

相對地，含釓(Gd)對比劑在CT影像上也可看到顯影效果嗎？

- **在傳統MRI上，含碘對比劑，是看不到顯影效果的。**
- **CT影像上，高劑量釓(Gd)對比劑是可以看到顯影效果。**
  但常規低濃度及低劑量下，其顯影效果不如含碘對比劑。

X光對比劑含碘，^{127}I是自然界唯一穩定的碘同位素。

^{127}I 的自旋量子數 (spin)為 5/2, 所以它在磁場下是可以執行NMR的。

^{127}I 的磁璇比(gyromagnetic ratio)大約8.52 MHz/T，共振頻率約為 ^{1}H 原子核的1/5 (≅ 8.52 / 42.58)。

^{127}I 具有很強的四極子(quadrupolar moment)，所以它的訊號衰減非常快。

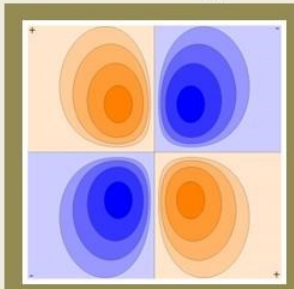



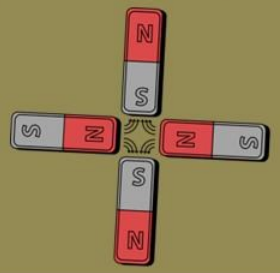

※ 磁四極子

磁鐵分為南北兩極，兩極之間有磁場。然而，**四極磁場**將四個磁鐵相互垂直放置，其中一個磁極比如南極都朝內放置，另一個磁極如北極都朝外放置，四個磁鐵呈放射狀。

這樣的結構將磁偶極矩抵消，產生一個四極矩。

這樣的磁場強度在大範圍內衰減很快（相對於磁偶極）。

簡而言之，

來自碘對比劑的MR訊號只能在專用實驗室的頻譜儀記錄到(could be recorded)，傳統MRI是偵測不到它的訊號。

釓(Gd)是重金屬，如同碘都能夠衰減X光，它的原子序(Z=64)大於碘原子序(Z=53)。

釓(Gd)的k殼層能量(The k-edge)也更接近(closely matched) CT能譜峯值(the peak of the CT spectrum)，

意謂釓(Gd)比碘吸收更多X光。

然而，由於現用MRI對比劑都是低濃度且使用量低(0.5 mmol/L，標準使用劑量為0.1 mmol/kg)

在CT影像上，釓對比劑比碘對比劑更不易看到顯影效果(much lower visibility)。

林明芳 萬芳醫院影像醫學部
Email: afun543@gmail.com,

Gadolinium for CT

◆ Q10：含釓(Gd)對比劑的顯影效果，在 CT上看得到嗎 ？

● CT影像上，高劑量含釓(Gd)對比劑可能可以看到顯影效果。

★ 使用高劑量含釓(Gd)對比劑可能容易出現腎因性全身纖維化(NSF)，已放棄此技術。

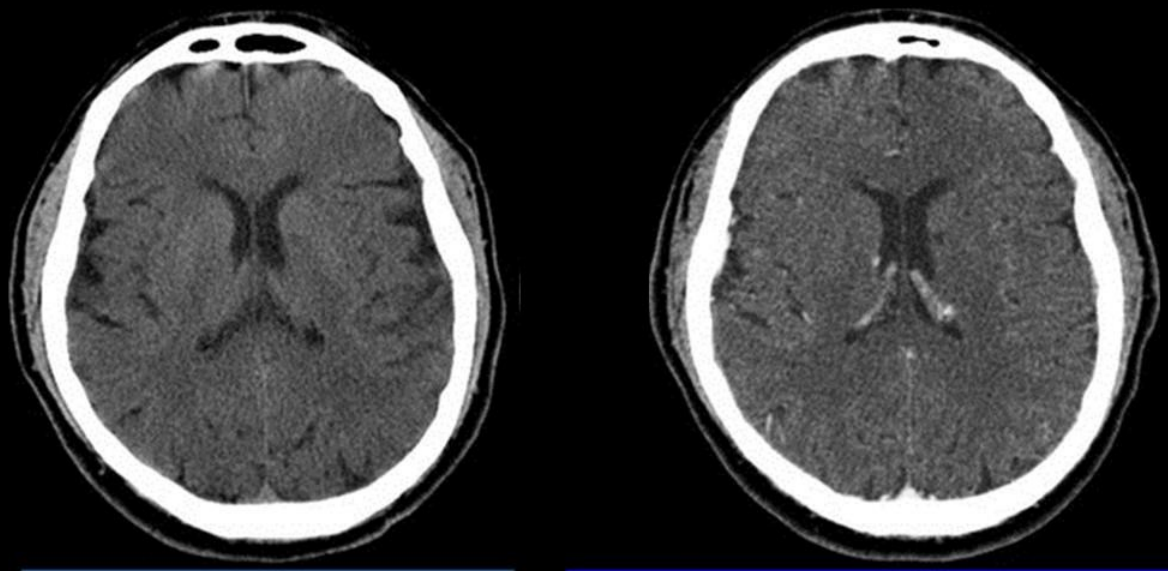

noncontrast

High-dose Gd seen on CT.

靜脈注射60 cc釓(Gd)對比劑 (Magnevist)，在脈絡叢及血管呈現弱的顯影效果。

林明芳 萬芳醫院影像醫學部
Email: afun543@gmail.com,

B. 四、生物效應

六項重要的物理化學特性

1. 滲透壓，Osmolality

在對比劑公式中，反映解離粒子的濃度。在水中，其範圍介於630與1970 mOsm/kg之間，
1 mOsm = *1* "milli-osmole" = *1/1000* 莫耳. 對比劑引起滲透壓改變與離子性或非離子性有密切關係。

臨床上，離子性或非離子性釓(Gd)對比劑之於滲透壓高低的差異並沒有像含碘對比劑的分類那麼重要。

2. 黏度，Viscosity

液體內部運動阻力的度量。流動液體黏度較高的物質，比較不容易流動。
對比劑黏度的單位是cP, 1 cP = 1 g/m-s. 在常溫（20℃）常壓下，水為1mPa·s，血液（37℃）為4～15mPa·s

3. 穩定度，Thermodynamic stability

平衡常數 (*Keq*)是它的重要的參數，反映釓(Gd)離子鍵結在配位基(ligang)上有多緊密!
其值愈大，代表其鍵結程度愈緊密(exponentially tighter binding)

Keq最低的對比劑(例如Omniscan®)，它與nephrogenic systemic fibrosis (NSF)有關連的報告率也最高。
認為是由於Gd離子沉積在組織內所造成的一種疾病

對腎功能不足的病人，注射MRI釓(Gd)對比劑，有NSF的風險。這時候選用高Keq的對比劑就特別地重要了。

配位基的結構也很重要(線狀或巨環狀)，巨環結構在組織內釓(Gd)離子游離較少。

4. T1弛緩率(r1)，Relaxivity

弛緩率(r1)是一定對比劑劑量下，縮短組織T1或T2的速率。

明顯地，這是一個非常重要的度量衡。以對比劑加速弛緩，是它的主要目的。
其值愈高愈好。與更大的配位基及血清蛋白鍵結的傾向有關。

5. 清除半衰期，Elimination half-life

細胞外釓(Gd)對比劑都有共同的藥理學;靜脈注射後幾分鐘內，快速分佈通過細胞外組織間隙

他們並沒有被代謝，幾乎完全被腎臟被動過濾，以致病人腎功能正常，其生物半衰期大約半小時
但，Eovist®由於結合腎臟及肝膽排出功能，所以它的清除半衰期最短

林明芳 萬芳醫院影像醫學部
Email: afun543@gmail.com,

6. 劑量，Dose 釓(Gd)對比劑的建議給予劑量，是以每公斤體重為基礎

大部分的釓(Gd)對比劑的標準使用劑量為0.2ml/kg(0.1mmol/kg)，僅Eovist®的標準劑量為0.1 ml/kg=25 μmol/kg.

Extracellular Gd agents

- 常用的 7種品牌 釓(Gd) 對比劑，都是細胞外組織間隙顯影作用
  其中Eovist® / Primovist® 具有顯著的肝臟吸收作用
- 以配位基結構分類(structure of ligand) : - 離子性 vs. 非離子性
  - 線性結構(Linear) vs 巨環結構(macrocyclic)

常用的 7種品牌 MRI對比劑 網站及坊單查詢:

Dotarem® / Clariscan™	Guerbet Web Site	Package Insert
Eovist® / Primovist®	Bayer Web Site	Package Insert
Gadavist®	Bayer Web Site	Package Insert
Magnevist®	Bayer Web Site	Package Insert
MultiHance®	Bracco Web Site	Package Insert
Omniscan™	GE Healthcare Web Site	Package Insert
ProHance®	Bracco Web Site	Package Insert

除了Eovist® / Primovist® 有高達50%由肝臟吸收(liver uptake),
其餘都是 非專一性對比劑(non-specific contrast agent)，
主要分布在 細胞外組織間隙 (extracellular interstitial space)。

◆ 由於釓離子的潛在毒性，2017年歐盟(the European Union)就已經禁止或限制某些線性結構釓對比劑的使用。
Ablavar® 及 OptiMark®這兩種對比劑工廠也主動停止生產與並下架。

林明芳 萬芳醫院影像醫學部
Email: afun543@gmail.com,

Gd^{+3}的離子半徑 為108 pm，非常接近 Ca^{+2} (114 pm)。

生理學上，釓(Gd)離子鍵結與鈣離子間有競抑關係(competitive inhibitor)；
影響進出細胞膜**鈣離子通道的電壓-門控(voltage-gated calcium channels)**及一些酵素活動

所有釓(Gd)MRI對比劑都是利用配位基(ligand)去螯合(chelate)釓(Gd)離子來降低它的高毒性

含釓(Gd)對比劑，結構上 可分成兩類配位基：

線狀對比劑 (Linear *agents*)：一長長的有機分子配位基抓住釓(Gd)離子

巨環狀對比劑(Macrocyclic agents)：像籠子樣的配位基(cage-like ligand structure)把釓(Gd)離子包陷

線狀對比劑

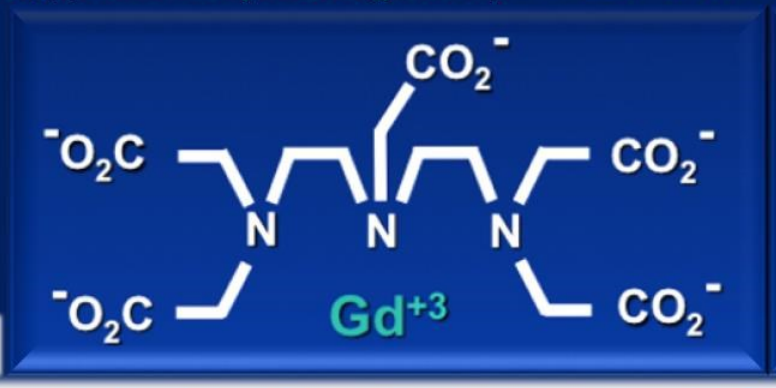

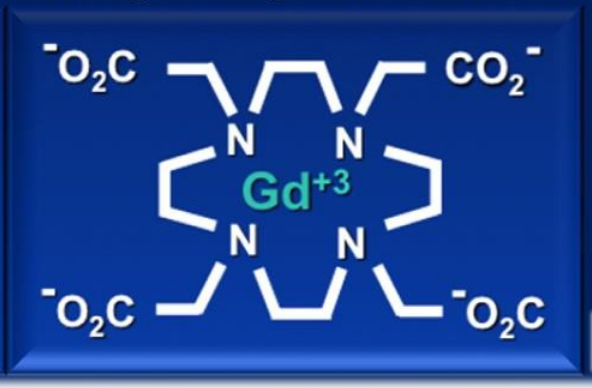

巨環狀對比劑

線狀對比劑及巨環狀對比劑，兩者都可以是離子性或非離子性

Brand Name	ionicity	Osmolarity (mOsm/kg)
Magnevist®	線狀，離子性	1960
MultiHance®	線狀，離子性	1970
Omniscan™	線狀，非離子性	789
Dotarem®	巨環狀，離子性	1350
Prohance®	巨環狀，非離子性	630
Gadavist®	巨環狀，非離子性	1603
Eovist®	線狀，離子性	688

林明芳 萬芳醫院影像醫學部
Email: afun543@gmail.com,

Classification of GBCA Structures

Toxicology 248 (2008) 77–88

	Macrocyclic		Open-Chain (linear)	
Ionic	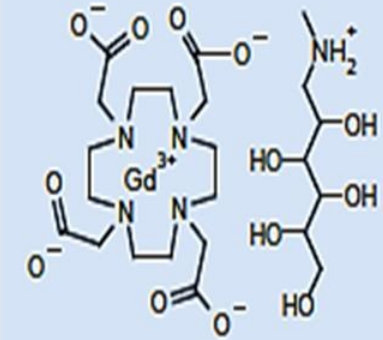 **Dotarem** (gadoterate meglumine)		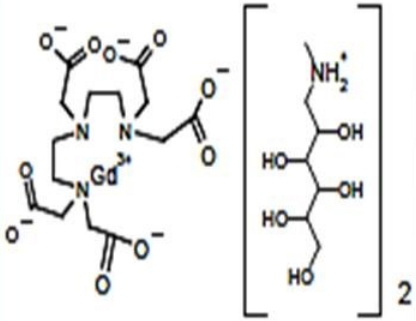 **Magnevist** (gadopentetate dimeglumine)	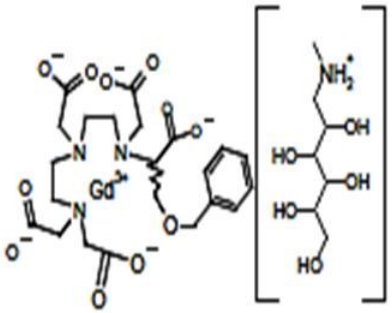 **MultiHance** (gadobenate dimeglumine)
Non-ionic	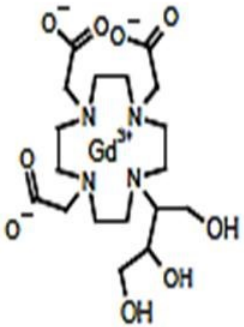 **Gaodvist** (gadobutrol)	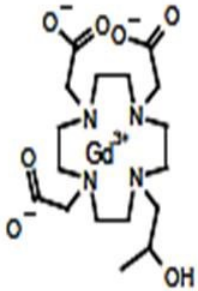 **ProHance** (gadoteridol)	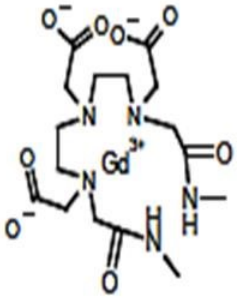 **Omniscan** (gadodiamide)	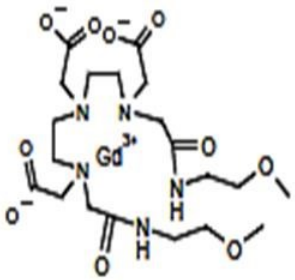 **OptiMARK** (gadoversetamide)

林明芳 萬芳醫院影像醫學部
Email: afun543@gmail.com,

Stability and molecular structure: *Hierarchy*
等級層次

HIGHER STABILITY

Ionic macrocyclic agents

Non-ionic **macrocyclic** agents

Ionic **linear** agents

Non-ionic **linear** agents

Tweedle MF *Invest Radiol* 1992; 27:S2-S6
Laurent S et al, *Contrast Media & Molecular Imaging* 2006; 1: 128-137
Sieber M et al, *Invest Radiol* 2008; 43: 65-75
Sieber M et al, *Eur Radiol* 2008; 18: 2164-2173
Port M et al, *Biometals* 2008 Aug;21(4):469-90

林明芳 萬芳醫院影像醫學部
Email: afun543@gmail.com,

Nephrogenic Systemic Fibrosis (NSF) Incidence

Confirmed unconfounded cases of NSF

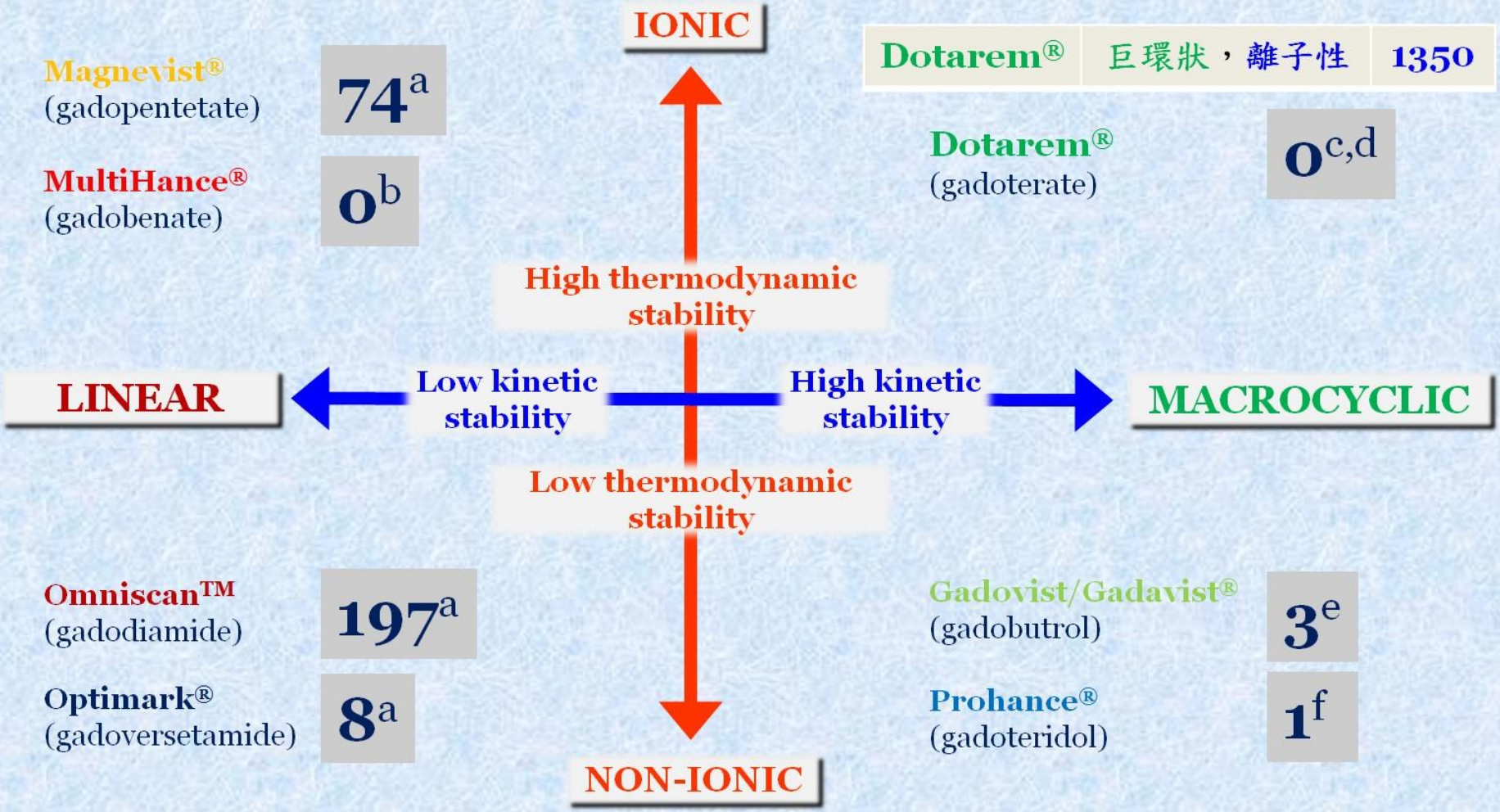

a) Edwards BJ et al. Br J Radiol. 2014 Oct;87(1042):20140307.
b) Elmhodt TR et al. PLOS ONE 2014 (The PLOS ONE Staff - correction).
c) USA PI as of May 2017.
d) de Kerviler E et al. Invest Radiol. 2016 Sep;51(9):544-51.
e) Endrikat J et al. Invest Radiol. 2016 Sep;51(9):537-43.
f) Heverhagen JT et al. Rofo. 2014 Jul;186(7):661-9.

林明芳 萬芳醫院影像醫學部
Email: afun543@gmail.com,

◆ Q12：選擇MRI對比劑時，有何重要的物理化學特性必須考慮？

●必須考慮幾個物理化學特性，其中最重要的是：

- 熱動力學穩定性(Thermodynamic Stability (log Keg))：配位基如何緊緊抓住釓(Gd^{+3})離子而不被游離。
- T1弛緩率(T1 relaxivity)：一定劑量下，組織T1值可被縮小的速率。

7種商用MRI含釓(Gd)對比劑的物理化學及藥物學特性：

品名	滲透壓 Osmolarity (mOsm/kg)	黏度 Viscosity (cP)	穩定性 Stability (log K_{eq})	T1弛緩率(r1) T1 relaxivity (L/mmol-s)	清除半衰期 Elimination Half-Life (hr)	劑量 Dose (mmol/kg)
Magnevist®	Ionic , 1960	2.9	22.5	4.1	1.6	0.1
MultiHance®	Ionic , 1970	5.3	22.6	6.3	1.6	0.1
Omniscan™	Nonionic , 789	1.4	16.9	4.3	1.30	0.1
Dotarem®	Ionic , 1350	2.4	25.8	3.6	1.6	0.1
Prohance®	Nonionic , 630	1.3	23.8	4.1	1.57	0.1
Gadavist®	Nonionic ,1603	5.0	21.8	5.2	1.81	0.1
Eovist®	Ionic , 688	1.2	23.5	6.9	0.93	0.025

林明芳 萬芳醫院影像醫學部
Email: afun543@gmail.com,

Ionic vs Non-ionic Contrast

◆ **Q13：非離子性的釓(Gd)對比劑，比離子性的好嗎？**

- 使用對比劑要考慮的副作用 ：
  - 滲漏 (Extravasation)
  - 腎毒性 (Renal toxicity)
  - 全身性滲透壓過載 (Systemic osmolar overload)
- 由於釓(Gd)對比劑的使用量少，臨床上無論離子性或非離子性並無明顯差別。 （Q14 續）

Magnevist (gadopentetate dimeglumine) , 3 ionically active particles per molecule

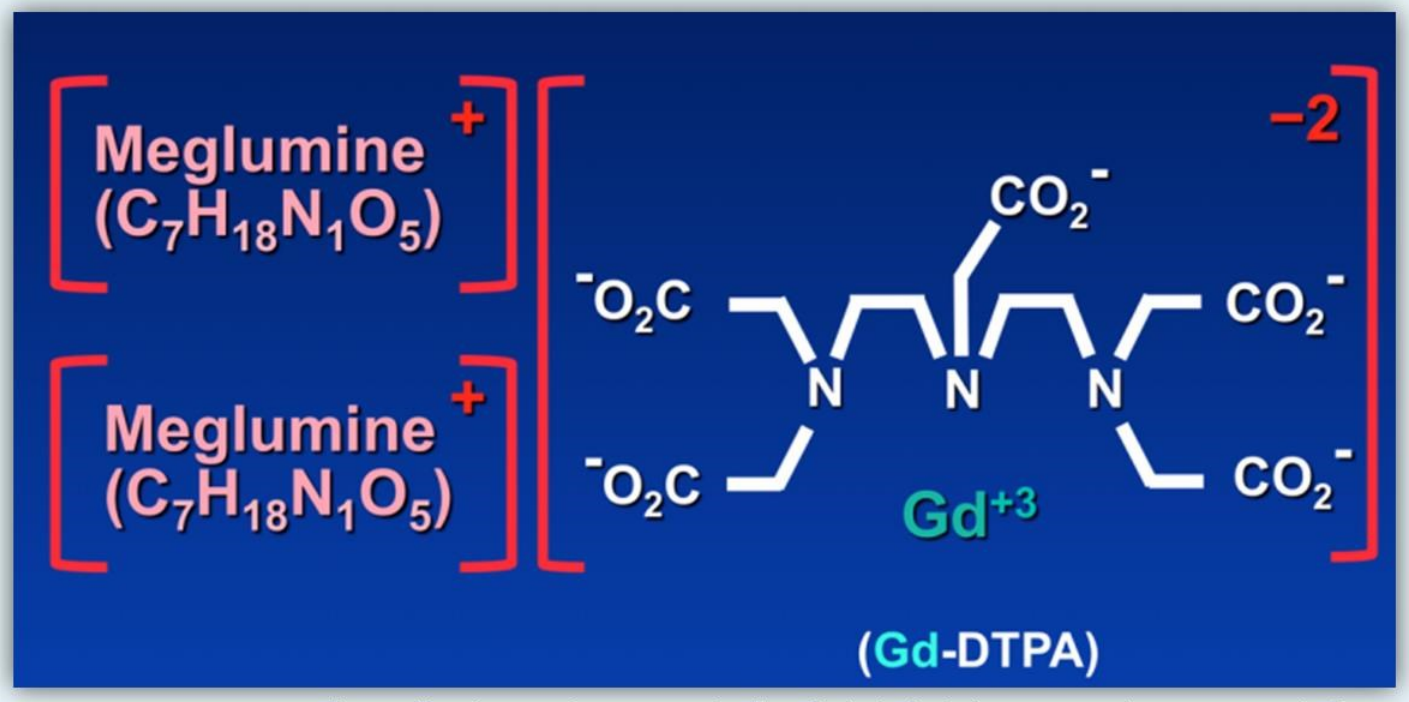

http://mriquestions.com/uploads/3/4/5/7/34572113/444507_orig.jpg

◆ Q14： 選擇含釓(Gd)的對比劑時，離子性及滲透壓 (ionicity/osmolality)很重要嗎？

臨床上必須留意三種重要的情況:

1.) 對比劑皮下滲漏 (subcutaneous extravasation of contrast) ;
2.) 潛在的腎毒性 (potential nephrotoxicity) ;
3.) 血中滲透壓升高的急症相關問題 (serum osmolality)

1.) 滲漏刺激組織 (Tissue irritation):

當使用高滲透壓對比劑，若發生皮下滲漏，組織刺激會更嚴重

但由於釓(Gd)對比劑注射量少 (約10-15 cc)，即使都滲漏，一般而言並不會產生明顯傷害。

2.) 腎毒性，釓(Gd)對比劑注射後，隨著時間過去，流經心臟及主動脈循環全身，其濃度已被明顯稀釋了。

雖然釓(Gd)對比劑本身可能有輕微的腎毒作用，但在離子或非離子性成分之間的差異很小。

同樣地，釓*(Gd)*對比劑的全身性滲透壓作用 (Systemic osmolar effects) 並不顯著。

3.) 血中滲透壓升高的急症相關問題 (serum osmolality)

舉例: 15 cc Magnevist®引起的總滲透壓負荷為 (1940) x (0.015)= 29 mOsm,

但若使用同劑量的ProHance® 卻只會增加9 mOsm。

Magnevist®及ProHance®這兩種釓(Gd)對比劑，所增加的滲透壓分別只有1.5%及0.5%。

※ Osmolarity(mOsm/kg) ： Magnevist®及ProHance®的滲透壓常數分別是 1940及630

舉例: 含碘對比劑 (Iodinated agents)的使用劑量很大, 導致全身性滲透壓也很大。

150 cc 離子性碘對比劑Renografin-60® (osmolality, 1420 mOsm/L)

計算它所增加的總滲透壓為213 mOsm,

但是若使用150 cc非離子性 碘對比劑 Isovue-300 (osmolality, 616 mOsm/L)，卻只增加92 mOsm.

離子性及非離子性含碘(I)對比劑在血清滲透壓分別增加了12%及5%。

這個定量的例子表達;

大多數離子性釓(Gd)對比劑在血清中只產生些微滲透壓的改變，遠小於非離子性碘對比劑所造成的滲透壓改變。

所以，介於離子性與非離子性釓(Gd)對比劑之間的差異;稱之為全身性滲透壓效應是微小的，是很難察覺到的。

林明芳 萬芳醫院影像醫學部
Email: afun543@gmail.com,

摘要 ： 常用的7種品名MRI對比劑_生物效應

品名	化學名稱	結構	說明
Magnevist®	Gadopentetate (Gd-DTPA)	Linear ionic	使用最久的對比劑 (FDA approved 1988)世界市占最高。 臨床經驗：它的r1值低於平均值。因為可能有NSF風險，所以歐盟限用在MR關節腔造影。
MultiHance®	Gadobenate (Gd-BOPTA)	Linear ionic	由於蛋白鍵結轉換(transient protein binding)，它的r值最高。 3-5%肝細胞吸收(hepatocyte uptake); 因為離子競抑(competitive inhibitor)，歐盟限用在肝臟。
Omniscan™	Gadodiamide (Gd-DTPA-BMA)	Linear nonionic	熱力學穩定度低，NSF風險很高; 會干擾鈣離子量測，歐盟已禁用
Dotarem®	Gadoterate (Gd-DOTA)	macrocyclic ionic	最老對比劑之一，歐洲市占最高。2013進入美國市場。 對釓(Gd)離子鍵結最強;它的穩定度Stability(log Keq)最高
ProHance®	Gadoteridol (Gd-HP-DO3A)	macrocyclic nonionic	所有對比劑之中，它的滲透壓及黏度(osmolality and viscosity)都最低。 它的r值低於平均值。
Gadavist®	Gadobutrol (Gd-BT-DO3A)	macrocyclic nonionic	因為它的濃度最高(1.0M formulation)(其餘都是0.5M)，以致它的黏度最高 它的r值高於平均值。市場分布在美國以外國家。
Eovist®	Gadopentetate (Gd-EOB-DTPA)	Linear ionic	肝臟造影專用，細胞外組織間隙顯影後，約有50%被肝細胞所吸收 (uptake by hepatocytes) 由於蛋白鍵結及其分子大小關係，它的r值很高 會干擾血清鐵離子檢測及心電圖QT波變長(QT prolongation)即心律不整

林明芳 萬芳醫院影像醫學部
Email: afun543@gmail.com,

仿單

Dotarem

M120177AB

HIGHLIGHTS OF PRESCRIBING INFORMATION

These highlights do not include all the information needed to use DOTAREM safely and effectively. See full prescribing information for DOTAREM.

DOTAREM® (gadoterate meglumine) Injection for intravenous use

Initial U.S. Approval: 2013

警示

WARNING: NEPHROGENIC SYSTEMIC FIBROSIS (NSF)

See full prescribing information for complete boxed warning

Gadolinium-based contrast agents (GBCAs) increase the risk for NSF among patients with impaired elimination of the drugs. Avoid use of GBCAs in these patients unless the diagnostic information is essential and not available with non-contrasted MRI or other modalities.

- **The risk for NSF appears highest among patients with:**
  - **Chronic, severe kidney disease (GFR < 30 mL/min/1.73m²), or**
  - **Acute kidney injury.**
- **Screen patients for acute kidney injury and other conditions that may reduce renal function. For patients at risk for chronically reduced renal function (for example, age > 60 years, hypertension or diabetes), estimate the glomerular filtration rate (GFR) through laboratory testing (5.1).**

5 WARNINGS AND PRECAUTIONS

5.1 Nephrogenic Systemic Fibrosis

Gadolinium-based contrast agents (GBCAs) increase the risk for nephrogenic systemic fibrosis (NSF) among patients with impaired elimination of the drugs. Avoid use of GBCAs among these patients unless the diagnostic information is essential and not available with non-contrast MRI or other modalities. **The GBCA-associated NSF risk appears highest for patients with chronic, severe kidney disease (GFR < 30 mL/min/1.73m 2) as well as patients with acute kidney injury.** The risk appears lower for patients with chronic, moderate kidney disease (GFR 30 - 59 mL/min/1.73m 2) and little, if any, or patients with chronic, mild kidney disease (GFR 60 - 89 mL/min/1.73m 2). **NSF may result in fatal or debilitating fibrosis affecting the skin, muscle and internal organs.**

Report any diagnosis of NSF following DOTAREM administration to Guerbet LLC (1-877-729-6679) or FDA (1-800-FDA-1088 or www.fda.gov/medwatch).

Screen patients for acute kidney injury and other conditions that may reduce renal function. Features of acute kidney injury consist of rapid (over hours to days) and usually reversible decrease in kidney function, commonly in the setting of surgery, severe infection, injury or drug-induced kidney toxicity. **Serum creatinine levels and estimated GFR may not reliably assess renal function in the setting of acute kidney injury. For patients at risk for chronically reduced renal function (e.g., age > 60 years, diabetes mellitus or chronic hypertension), estimate the GFR through laboratory testing.**

Among the factors that may increase the risk for NSF are repeated or higher than recommended doses of a GBCA and the degree of renal impairment at the time of exposure. Record the specific GBCA and the dose administered to a patient. For patients at highest risk for NSF, do not exceed the recommended DOTAREM dose and allow a sufficient period of time for elimination of the drug prior to re-administration. **For patients receiving hemodialysis, physicians may consider the prompt initiation of hemodialysis following the administration of a GBCA in order to enhance the contrast agent's elimination.** The usefulness of hemodialysis in the prevention of NSF is unknown [see Dosage and Administration (2) and Clinical Pharmacology (12)].

林明芳 萬芳醫院影像醫學部
Email: afun543@gmail.com,

仿單

Dotarem

濃度：0.5mmol/ml(376.9mg/ml)
注射劑量：0.2ml/kg(0.1mmol/kg)
注射速率：1-2ml/s

INDICATIONS AND USAGE

DOTAREM is a gadolinium-based contrast agent indicated for intravenous use with magnetic resonance imaging (MRI) in brain (intracranial), spine and associated tissues in adult and pediatric patients (2 years of age and older) to detect and visualize areas with disruption of the blood brain barrier (BBB) and/or abnormal vascularity. (1)

DOSAGE AND ADMINISTRATION

每公斤體重 給予0.2 c.c.

Adult and pediatric patients: The recommended dose of DOTAREM is 0.2 mL/kg (0.1 mmol/kg) body weight administered as an intravenous bolus injection at a flow rate of approximately 2 mL/second for adults and 1-2 mL/second for pediatric patients. The dose is delivered by manual or power injection. (2)

DOSAGE FORMS AND STRENGTHS

DOTAREM Injection 0.5 mmol/mL contains 376.9 mg/mL of gadoterate meglumine and is available in vials and pre-filled syringes. (3)

2.1 Dosing Guidelines

For adult and pediatric patients (2 years and older), the recommended dose of DOTAREM is 0.2 mL/kg (0.1 mmol/kg) body weight administered as an intravenous bolus injection, manually or by power injector, at a flow rate of approximately 2 mL/second for adults and 1-2 mL/second for pediatric patients. Table 1 provides weight-adjusted dose volumes.

Table 1: Volumes of DOTAREM Injection by Body Weight

Body Weight		Volume
Pounds (lb)	Kilograms (kg)	Milliliters (mL)
22	10	2
44	20	4
66	30	6
88	40	8
110	50	10
132	60	12
154	70	14
176	80	16
198	90	18
220	100	20
242	110	22
264	120	24
286	130	26
308	140	28
330	150	30

林明芳 萬芳醫院影像醫學部
Email: afun543@gmail.com,

廬山歸途回頭望…

五、 三種特殊用途對比劑

1. Eovist®/Primovist® 肝臟 MRI對比劑
2. Lymph Node Contrast MR 淋巴結對比劑
3. Bowel Contrast Agents MRI 腹部造影的腸道對比劑

1. Eovist®/Primovist®

◆ Q15：關於肝臟 MRI對比劑 Eovist®, 它是如何作用的 ？ 何時用它？

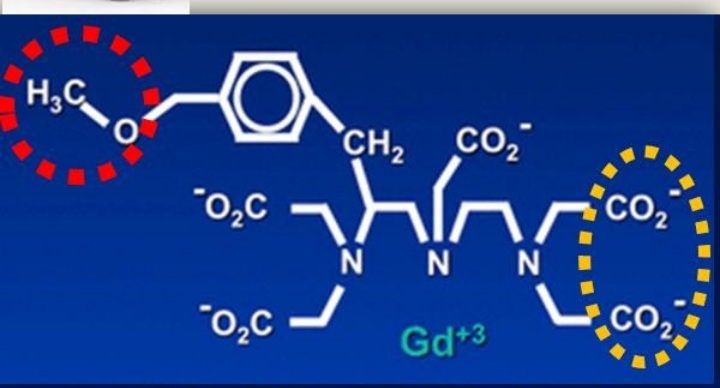

Gd-DTPA-EOB (Eovist®)

- Gadoxetic acid (Eovist®,Primovist®, Gd-DTPA-EOB)
  專為肝膽造影而設計的
- 血管/細胞外分佈佔50% ，另50%由肝細胞吸收
  雙重分佈及排除路徑，被用來評估血管性及功能性肝病灶之用途。
- 典型上，執行3-4相位的造影，用來特化肝臟局部病灶
  有一半的注射劑量會累積到肝細胞，然後排泄到膽道，
  其餘被腎絲球glomerular filtration濾除。

左上外加酚鍊(phenolic chain允肝細胞吸收)

分子右邊類似Gd-DTPA (Magnevist®)

林明芳 萬芳醫院影像醫學部
Email: afun543@gmail.com,

Imaging

使用快速3D T1-weighted gradient echo ，例如LAVA, VIBE或CAIPIRINA等平行加速波序，閉氣掃描

至少要取得三組動態閉氣掃描影像 ：

1) 動脈相(late arterial phase): 對比劑到達腹主動脈後大約15秒取得
2) 靜脈相(portal venous phase): 再經過15-30秒後取得
3) 後動態掃描相(late dynamic phase): 2-3 分鐘後取得

第4組影像 是肝膽相(hepatobiliary phase) : 15-20分鐘後取得(正常肝功能病人)。

◆ Liver lesions are detected and characterized **with pre-contrast MRI and EOVIST MRI obtained during dynamic and hepatocyte imaging phases.**
Perform a pre-contrast MRI, inject EOVIST and **begin dynamic imaging approximately 15–25 seconds after completion of the injection**.
Dynamic imaging consists of the arterial, the porto-venous (approximately 60 seconds post-injection), and the blood equilibrium (approximately 120 seconds) phases.

◆ Begin the hepatocyte imaging phase approximately 20 minutes post-injection.
Hepatocyte phase imaging may be performed up to 120 minutes post-injection.

◆ Elevated intrinsic levels of **bilirubin (>3 mg/dL)** or ferritin can reduce the hepatic contrast effect of EOVIST.
Perform MR imaging no later than 60 minutes following EOVIST administration to patients with these laboratory abnormalities, including patients who have elevated ferritin levels due to hemodialysis

◆ **Lesions with no or minimal hepatocyte function (cysts, metastases, and the majority of hepatocellular carcinomas) generally will not accumulate EOVIST.**
Well-differentiated hepatocellular carcinoma may contain functioning hepatocytes and can show some enhancement in the hepatocyte imaging phase.

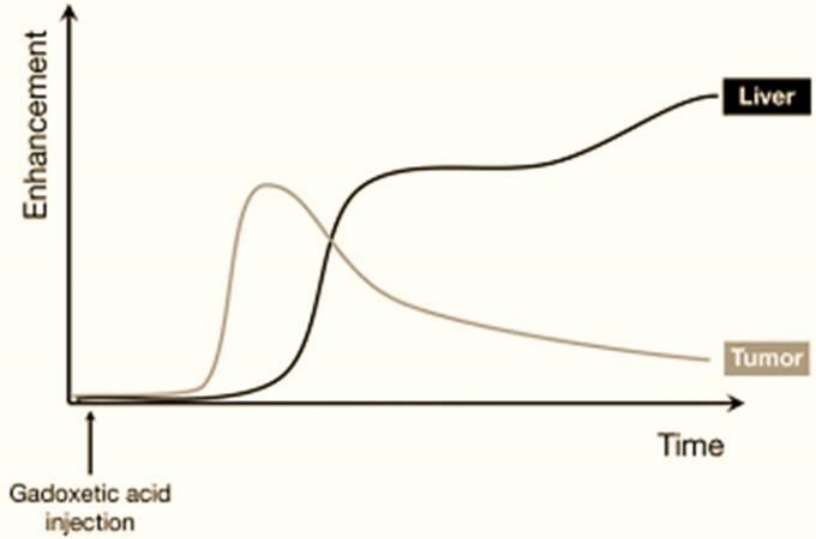

Fig. 2.
Enhancement curves of a hypervascular tumor (eg, metastasis or HCC) and the progressive uptake of gadoxetic acid in the liver.

Journal of Magnetic Resorance Imaging 40:516–529 (2014)
Consensus Report From the 6th International Forum for Liver MRI Using Gadoxetic Acid

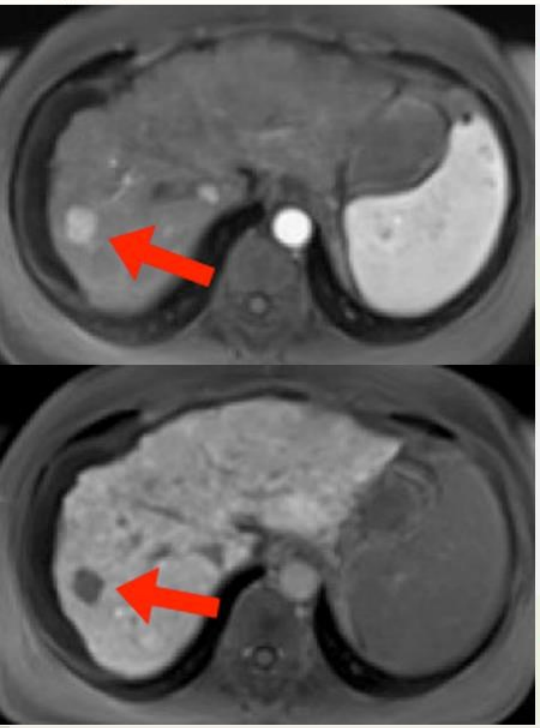

Eovist® 濃度: 0.25 mmol/ml
使用劑量: 每公斤體重注射0.1毫升（0.1 ml/*kg*=25 *μmol/kg*)
注射速率: ≅ mL/min 伴隨加注生理食鹽水。

Eovist®後動脈相(late arterial phase):
顯示肝右葉血管豐富的轉移病灶 ，也看到主動脈及脾臟顯影。

肝臟顯影(Hepatic enhancement) :
對比劑注射後一般可以維持至少2小時，允許較大的造影視窗。

Eovist®肝細胞相(Hepatocyte phase)
顯示轉移病灶沒有吸收對比劑

林明芳 萬芳醫院影像醫學部
Email: afun543@gmail.com,

2. Lymph Node Contrast

◆ Q16：MR 淋巴結對比劑，如何作用？

- 典型的MR淋巴結對比劑就是US-SPIO (ultra-small superparamagnetic iron oxide)
- US-SPIO屬於陰性對比劑，正常淋巴結的訊號表現是暗的。

現今多數淋巴結對比劑，都使用極小(5- 20 nm)超順磁性氧化鐵顆粒(ferrite， *US-SPIOs or USPIOs*).

注射這些奈米顆粒後並不會立即被網狀內皮系統(*RES*)辨識，*反而會停留在體內循環幾個小時。*

這種血中長半衰期的奈米鐵顆粒，會穿透血管內皮及滲漏進入組織間隙。之後，它會被淋巴清除引流進入淋巴結及骨髓。



USPIOs 屬於陰性對比劑(磁感受性susceptibility)，
T2-weighted影像上正常淋巴結訊號會減弱。
理論上，淋巴結若有轉移，它會維持亮的訊號，或者僅僅周邊的訊號變暗。

有限的臨床驗證，其結果是混雜的，在轉移的診斷上，假陽性比率仍高

林明芳 萬芳醫院影像醫學部
Email: afun543@gmail.com,

3. Bowel Contrast Agents

◆Q17 :有專為MRI腹部造影的腸道對比劑(bowel contrast agents)嗎?

- MRI嘗到對比劑可以是陽性的或是或陰性的，視腸道內顯影或抑制訊號而定。
- VoLumen®高滲透壓對比劑(Hyperosmolar agents)，
  它抽水進入腸道，因為強T2* 效果，當作MR大腸造影(MR enterography)專用 。

這種對比劑是一種均勻密度的物質，它的目是攝入食物及空氣撐開塌陷的的腸彎曲。
常規腹部造影很少使用大腸對比劑。
針對腸壁內病灶或評估腸系膜，一般使用口服對比劑作為MR enterography

VoLumen® 是稀的硫酸鋇藍莓口味的溶液(0.1% w/v) barium sulfate solution)，含1.4%山梨糖醇(sorbitol) ，樹膠樹脂(gum resins) 及硫酸鋇，利用它高張的性質保留水分。

VoLumen MR 大腸造影

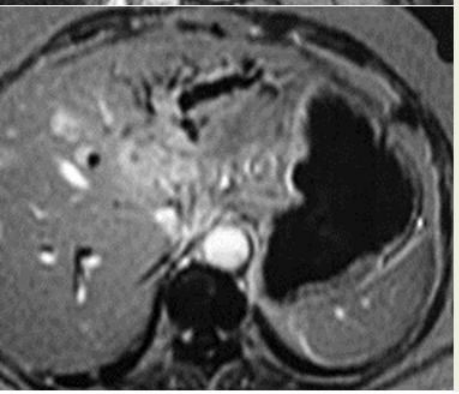

胃內陰性腸道對比劑(GastroMARK)

六、副作用： Gadolinium Contrast: Overall Safety

◆ Q18：釓(Gd)對比劑有多安全？

● **Acute Safety** -急性反應發生的機率非常低 ，<2.5%,多數是輕微的。-嚴重反應的報告時有提出。

- 立即高敏感性的反應的機率大約千分之一，通常發生在注射後1小時內。
- 常見在過敏，氣喘，或對釓(Gd)對比劑曾有過反應的病人，出現蕁麻疹(urticaria或 hives)症狀。
- 對釓(Gd)對比劑有過反應的病人有8倍再發風險，且，通常會比第一次反應更嚴重。
- 中度高敏感性的反應(包括支氣管痙攣(bronchospasm), 喉痙攣(laryngospasm), 臉腫(facial edema), 心動過快(tachycardia), 心律不整(arrhythmias), 或廣泛的蕁麻疹(urticaria))，發生機率五千分之一。
- 有報告，因MRI對比劑誘發癲癇 (Epileptic)病人發作(Seizuresin)的病例，但罕見。
  未因此而限制此對比劑使用在癲癇病人。
- 急性胰臟炎，急性腎衰竭 及腦部病變等病例，都極為罕見。

嚴重反應的發生機率大約兩萬分之一，致死率為四十萬分之一。

● **Chronic Safety**

- NSF (腎因性全身纖維化)屬於嚴重反映，一種經常致死的疾病，發生在腎功能不足的病人。
- 釓(Gd)蓄積在組織內，會導致MRI訊號的變化及潛在病癥。

NSF

- ◆ 釓(Gd)對比劑最知名的慢性反應是NSF。
- ◆ 這是一種罕見，漸進的，經常致死的病症，
  以皮膚變厚、關節攣縮疼痛及多器官纖維化為表徵，包括肺臟 肝臟 肌肉及心臟。
- ◆ 幾乎所有病例都發生在嚴重慢性腎功能不足的病人身上。

蓄積

- 近來學界關注釓(Gd)沉積在組織內引起的微妙長期潛在效應。
- 多倍劑量釓(Gd)對比劑使用在病人身上，會在大腦基底核及小腦齒狀核蓄積 看到T1訊號增強。
- 一些報告指出釓(Gd)蓄積組織的觀念，解釋NSF病人的神經學與疼痛的徵狀。

結論，雖然含釓(Gd)對比劑是很安全的，但仍未被完全證實。
應該記住任何藥物都有伴隨威脅生命的風險，其中，一定要注意釓(Gd)沉積的長期風險。

林明芳 萬芳醫院影像醫學部
Email: afun543@gmail.com,

Chronic Safety Safety

Nephrogenic Systemic Fibrosis, NSF 腎因性全身性纖維化

Retention of gadolinium in the brain 釓沉積在腦部

Dotarem
Gadoteric acid
launched in **1989**

Radbruch A. et al. – Radiology 2015;275:783-791

1988
Launch of the first MRI contrast agent: Magnevist

1997-2006: NSF

Nephrogenic Systemic Fibrosis =
- Rare but serious disease
- Leads to skin fibrosis + potentially contractures, joint immobility, inability to walk and death
- In patients with renal insufficiency
- **Linked with the injection of linear GBCAs**

↓

Health authorities (EMA, FDA, Japan, Denmark…) established guidelines on the safety of GBCAs

2014-now: hyperintensities and gadolinium deposition in the brain

Studies reported hyperintensities in the brain on MRI images :
- In patients with normal renal function
- Caused by gadolinium deposition in the brain
- Clinical consequences unknown today
- **After repeated injections of linear GBCAs**

↓

New recommendations issued from the USA-National Institutes of Health
EMA recommendations pending (expected sept-2016)

MRI images acquired:
(c) after 6 injections of Dotarem
(d) After 6 injections of Magnevist (linear)

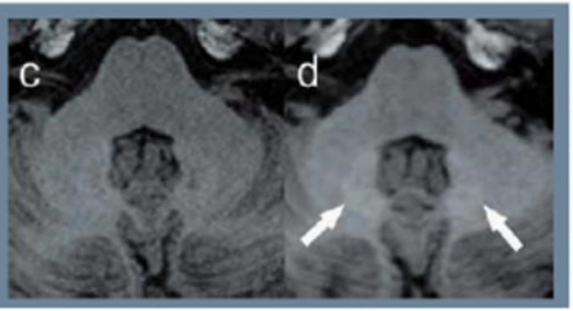

NSF 腎因性全身性纖維化

Clinical signs and symptoms of NSF

Gadolinium is detectable within the tissue of patients with NSF.

Pacific Dermatologic Assoc.

Yale Univ. Pathmax.com

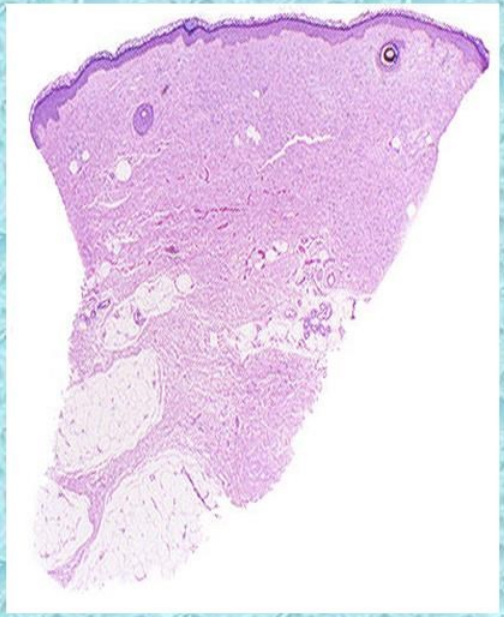

林明芳 萬芳醫院影像醫學部
Email: afun543@gmail.com,

Nephrogenic Systemic Fibrosis (NSF)

◆ Q19 何謂 NSF？
含釓(Gd)的對比劑，怎麼引起NSF呢 ？

- 釓(Gd)沉積在組織內的醫源性疾病 (iatrogenic disease) ，與纖維化反應有關聯。
- 它的特徵是皮膚變厚/纖維化合併關節攣縮(joint contractures)
- 涵蓋心臟/肺臟/肝臟，會致命。

丹麥腎臟科醫師2006年首次提出報告，釓(Gd)與NSF有關聯性。
2006 到 2010間，全世界已有數百個病例被診斷出來。

Nephrogenic Systemic Fibrosis (NSF) :

歷史與命名

- 1997 : 在洗腎病人身上發現的皮膚病，
  稱之為NFD (nephrogenic fibrosing dermopathy)
- 2003 : 發現它是全身性病徵（心，肝，肺，肌肉，睪丸），
  再次命名為NSF
- 2006 : 提出它與釓(Gd)有聯結的報告。
- 2007 : FDA 刊登“黑盒子警訊(black box warning)”
  且，放射科醫師團體也反映此議題。
- 2012: 此類案例幾乎都消失了。

林明芳 萬芳醫院影像醫學部
Email: afun543@gmail.com,

Risk of NSF by contrast agent

◆ Q20 所有的MRI對比劑造成NSF的風險都一樣嗎？

- Ominscan, OptiMARK,及Magnevist三種MRI對比劑，產生NSF的病例被大量提出。
- Ominscan 及 OpitMARK 的釓(Gd)螯合鍵結最弱(Gd-chelate binding)。
- 但是，所有釓(Gd)對比劑都有NSF的潛在風險

ACR Committee on Drugs and Contrast Media. Version 9, American College of Radiology, 2013.

對比劑品名	Log K_{eq} (stability constant)	Chelate Excess (mg/dl)
MultiHance®	22.6	0.0
Magnevist®	22.5	0.4
ProHance®	23.8	0.2
OptiMARK™	16.6	28.4
Omniscan™	16.9	12.0

根據上述資料，應該避免在所有病人身上使用OpitMARK™ and Omniscan™。
而Magnevist®可以使用在輕微腎功能不足病人

林明芳 萬芳醫院影像醫學部
Email: afun543@gmail.com,

© 2007 International Society of Nephrology

Kidney International (2007) **72**, 1294; doi:10.1038/sj.ki.5002460

Nephrogenic fibrosing dermopathy in a peritoneal dialysis patient

C-W Tsai[1,2], C-C Chao[3], V-C Wu[1], C-H Hsiao[4] and Y-M Chen[1]

[1]*Division of Nephrology, Department of Internal Medicine, National Taiwan University Hospital, Taipei, Taiwan;* [2]*Department of Internal Medicine, Far Eastern Memorial Hospital, Taipei, Taiwan;* [3]*Department of Neurology, National Taiwan University Hospital, Taipei, Taiwan and* [4]*Department of Pathology, National Taiwan University Hospital, Taipei, Taiwan*

Correspondence: *Y-M Chen, Division of Nephrology, Department of Internal Medicine, National Taiwan University Hospital, No. 7 Chung-Shan South Road, Taipei 100, Taiwan. E-mail: chenym@ntuh.gov.tw*

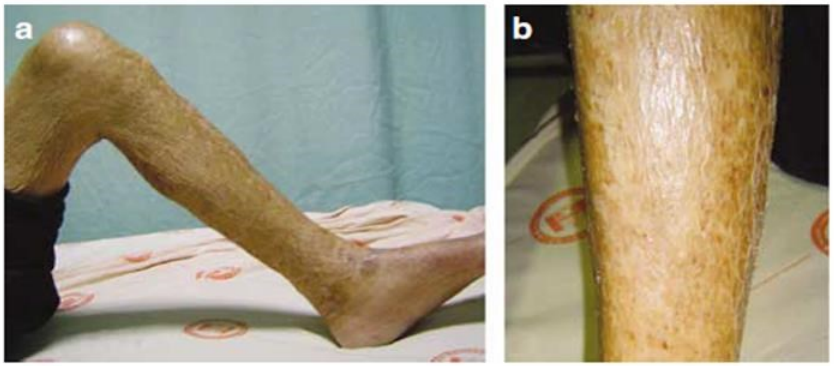

Figure 1 | Nephrogenic fibrosing dermopathy involving bilateral lower extremities. (**a**) Leg stiffness and nearly 90° flexion contractures of the knee. (**b**) Thickened and waxy skin with hyperpigmentation.

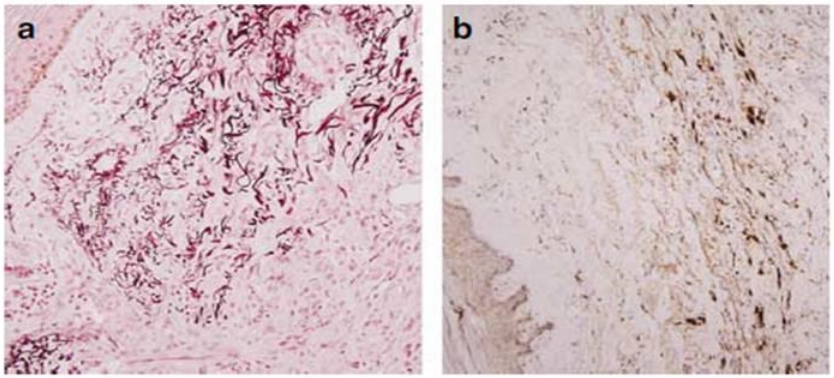

Figure 2 | Skin biopsy from left leg. (**a**) Orcein stain of the skin showing increased numbers of elastic fibers (original magnification, × 200). (**b**) Immunohistochemistry identifying some interstitial cells in the dermis positive for CD68 (original magnification, × 100). CD68 + or factor XIIIa + dendritic cells are a constant finding in early stage of nephrogenic-fibrosing dermopathy.

Kidney Int. . 2007 Nov;72(10):1294. doi: 10.1038/sj.ki.5002460. https://pubmed.ncbi.nlm.nih.gov/17972912/

Retention of gadolinium in the brain 釓沉積在腦部

Long-term excretion of gadolinium-based contrast agents: linear versus macrocyclic agents in an experimental rat model

Radiology 2019; 290:340–348

Objective

To investigate the long-term course of MRI signal intensity (SI) changes and the presence of **gadolinium in the rat brain** during a 1-year period after multiple administrations of GBCAs.

Materials and Methods

7 injected compounds:

- **3 linear GBCAs** - Omniscan, Magnevist, Multihance
- **3 macrocyclic GBCAs** - Gadovist, Dotarem, Prohance
- **1 control group – saline**

Rats received 8 intravenous injections (dose - 1.8mmol /kg weight)

MRI was performed 5, 26, and 52 weeks after the last injection. Collected tissue samples, analyzed for total Gd concentration with ICP-MS and LA-ICP-MS.

林明芳 萬芳醫院影像醫學部
Email: afun543@gmail.com,

gadolinium in the rat brain during a 1-year period after multiple administrations of GBCAs.

Radiology 2019; 290:340–348

Linear

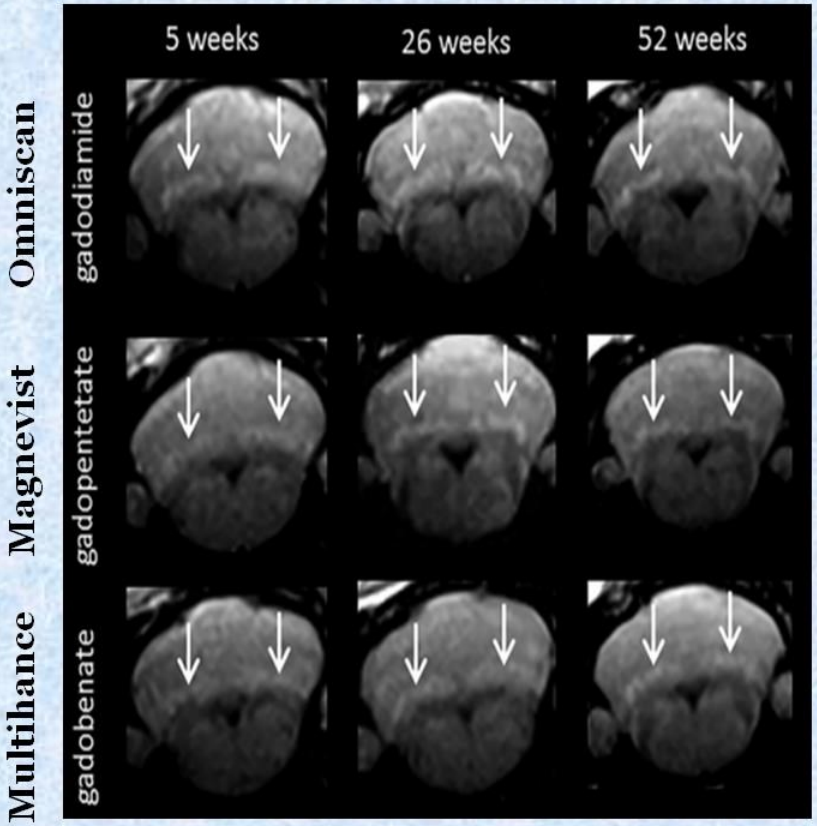

Visually evident signal hyperintensities of the DCN were observed 5, 26, and 52 weeks for linear GBCAs

Macrocyclic & Saline

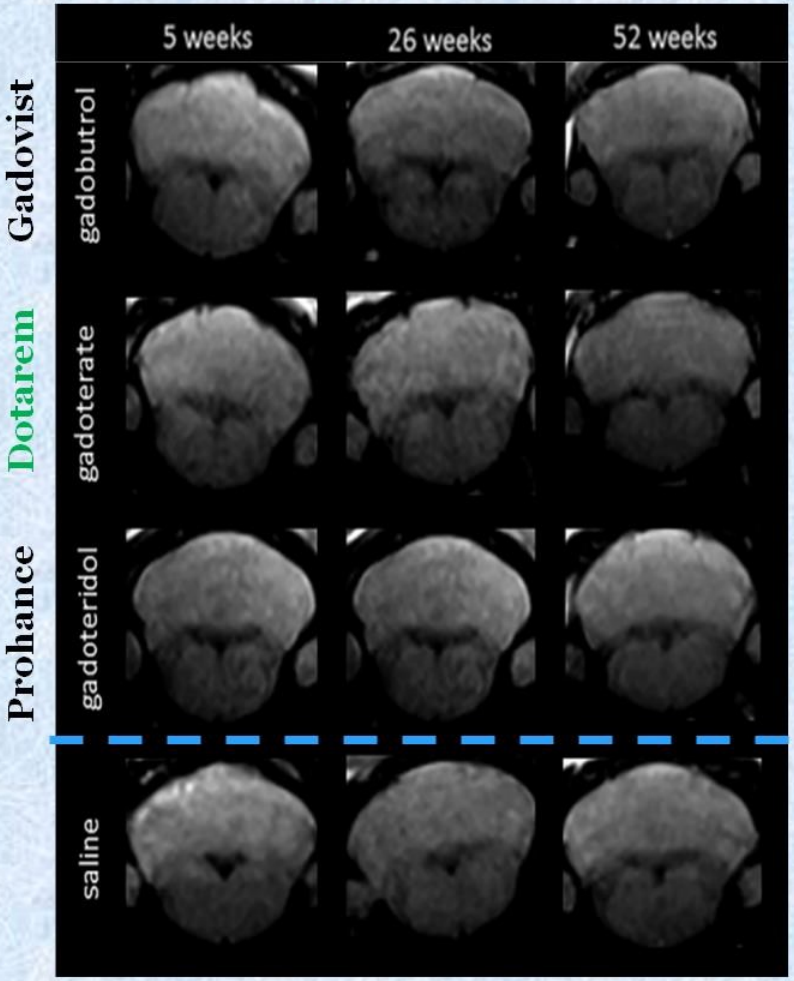

林明芳 萬芳醫院影像醫學部
Email: afun543@gmail.com,

Radiology 2019; 290:340–348

Gd concentration changes in the cerebellum: Different for linear and macrocyclic agents.

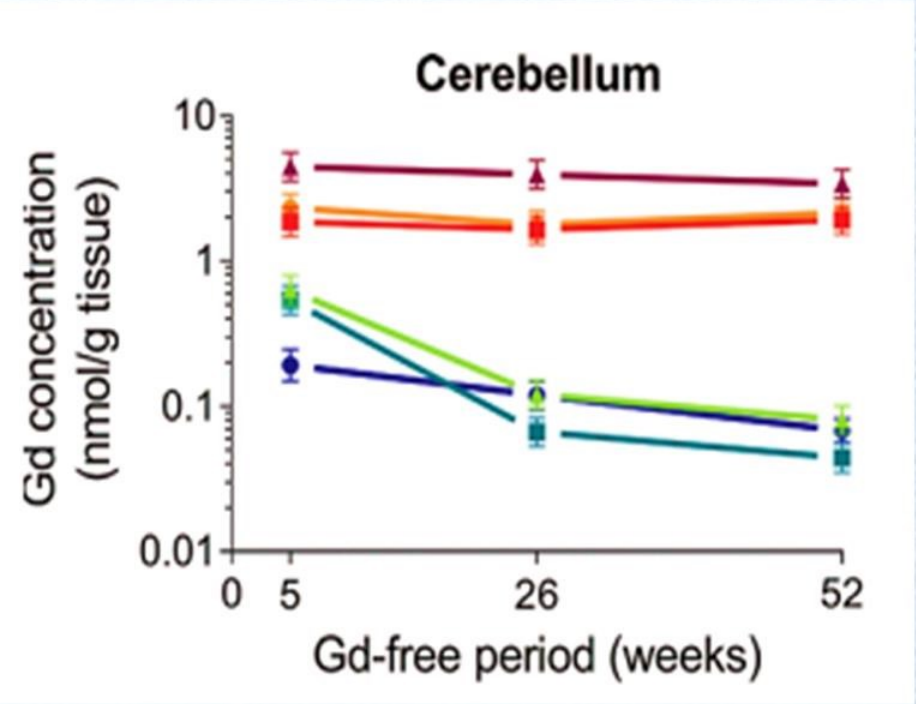

	Cerebellum	5 vs. 26 weeks		5 vs. 52 weeks	
Gadovist	Gadobutrol	- 81%	$P < .001$	- 87%	$P < .001$
Dotarem	Gadoterate	- 88%	$P < .001$	- 92%	$P < .001$ ★
Prohance	Gadoteridol	- 38%	$P = .006$	- 65%	$P < .001$
Magnevist	Gadopentetate	- 23%	$P = .11$	- 8%	$P = .62$
Multihance	Gadobenate	- 12%	$P = .44$	+ 3%	$P = .85$
Omniscan	Gadodiamide	- 12%	$P = .44$	- 24%	$P = .093$

Omniscan: gadodiamide, gadoteridol
Multihance: gadobenate, gadoterate
Magnevist: gadopentetate
Gadovist: gadobutrol

Prohance
Dotarem

林明芳 萬芳醫院影像醫學部
Email: afun543@gmail.com,

gadolinium does not accumulate in specific brain regions after the use of macrocyclic agents.

Radiology 2019; 290:340–348

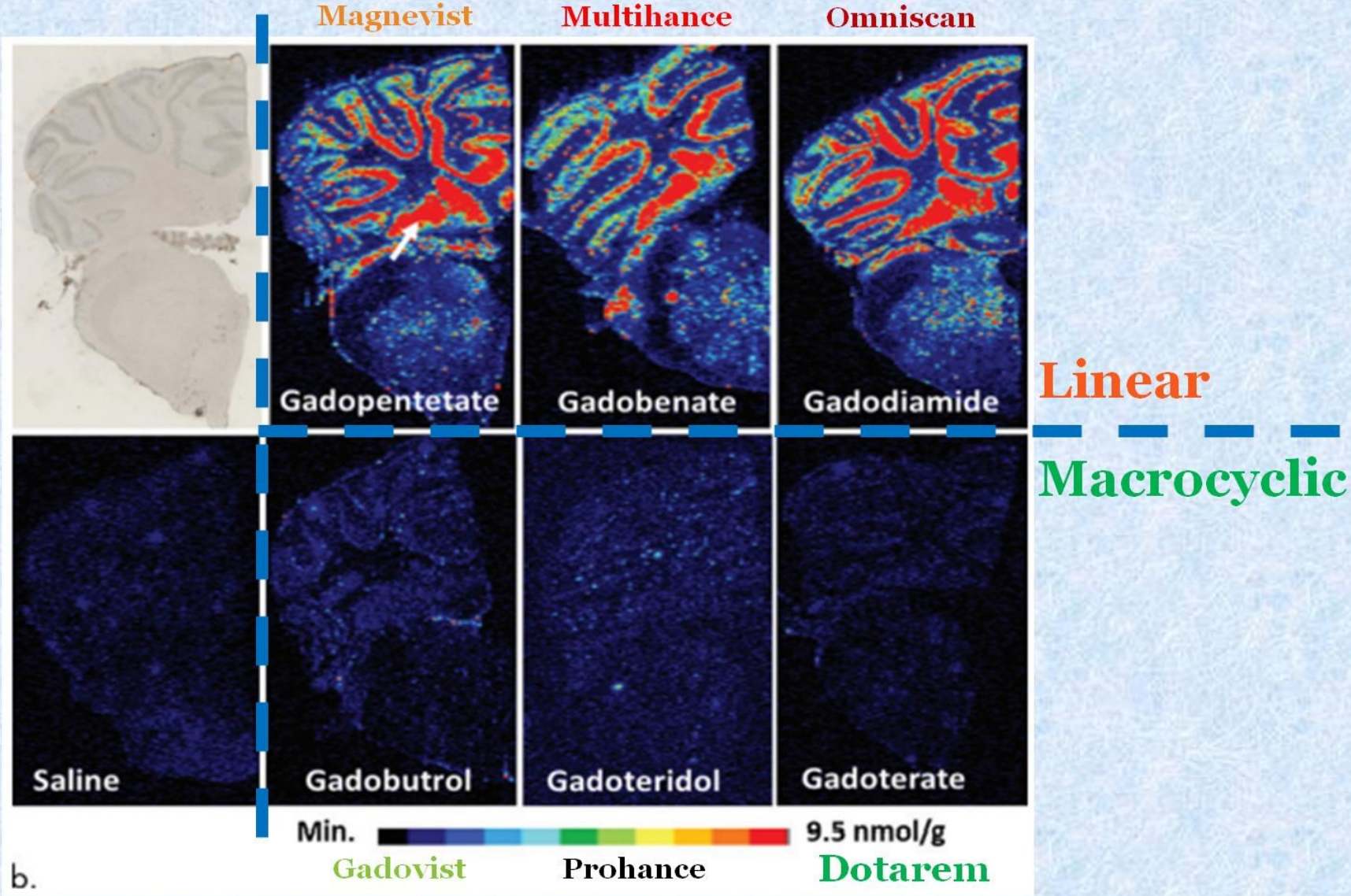

Conclusion: **Signal intensities (SIs) at T1-weighted MRI** showed marked differences between linear and macrocyclic GBCAs **with respect to gadolinium retention** at late time points due to **the continuous elimination process for macrocyclic**, but not for linear, GBCAs for at least 1 year.

林明芳 萬芳醫院影像醫學部
Email: afun543@gmail.com,

Gadolinium accumulation

釓(Gd)的蓄積

◆ **Q21： 重複注射含釓(Gd)對比劑，它會在組織內蓄積嗎？**

- 釓離子被螯合端的其它陽離子所取代而蓄積在組織內。
- 蓄積在大腦蒼白球及小腦齒狀核(globus pallidi and dentate nuclei),T1-weighted影像上產生高訊號。

The 1st. NonContrast MRI，2002

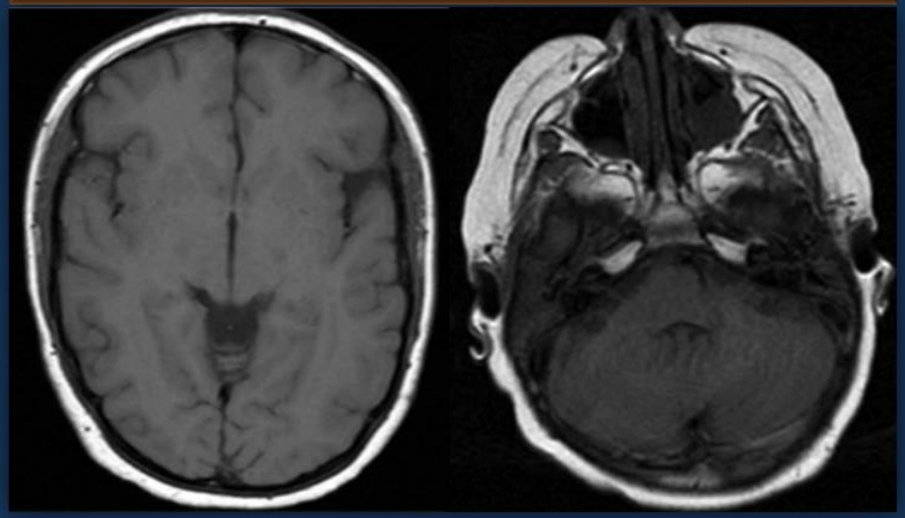

The 22nd. NonContrast MRI，2012

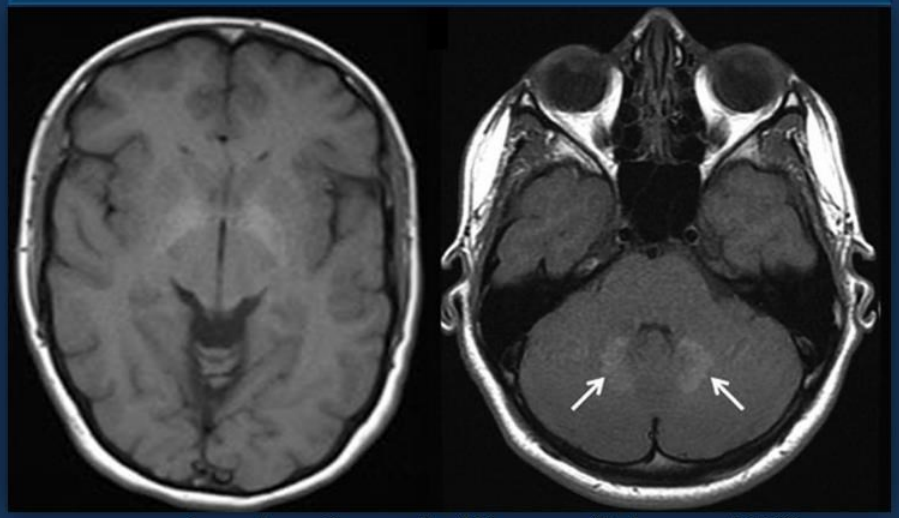

American Journal of Neuroradiology ，AJNR 2017

病人在第四腦室有腫瘤，2002到2012之間做了21次(Gd)對比劑的MRI掃描

以MRI釓(Gd)對比劑追蹤的病人，發現它會在小腦齒狀核(dentate nuclei)及大腦蒼白球(globus pallidi)累積，此效應的強度與累積時間及使用劑量成正比，T1-weighted 影像上逐漸出現高訊號。

此現象以使用線狀結構釓(Gd)對比劑較為常見，因為它鍵結釓離子的強度比巨環結構弱。

2017後期，歐盟(EU)提出暫停或限制三種線狀結構對比劑的建議：Omniscan®, Magnevist®, and MultiHance®.

美國FDA並沒有這樣建議，但有出版藥物指引"Medication Guide"，必須告知病人關於注射對比劑潛在風險的議題。

An example of such a recently approved Medication Guide for MultiHance®http://mriquestions.com/uploads/3/4/5/7/34572113/medication_guide_multihance_jan_2018.pdf

林明芳 萬芳醫院影像醫學部
Email: afun543@gmail.com,

七、禁忌

◆ **Q22：** 針對腎功能不足的病人，如何決定繪出檢驗流程圖？

- 審視病例及填寫篩選**問卷**，確認病人風險。
- 當懷疑病人有腎功能損傷，應取得病人的**eGFR**。
- 提供**威克森林NSF協議**(Wake Forest protocol)

威克森林NSF協議
Wake Forest NSF Protocol

檢查前，以問卷或病歷確認病人有沒有腎功能功能不足

若懷疑腎功能不足，必須取得病人6個月內的GFR數值(腎絲球過濾率)

若GFR<60，要謹慎評估施打對比劑的必要。

若30<GFR<60，有對比劑需求，給予半劑量巨環結構對比劑

若 GFR<30 僅限危急狀態(extreme circumstances)，檢查後要考慮給予洗腎(透析)

Consent for Gadolinium

◆ Q22：你給予病人哪一種含注射釓(Gd)對比劑的同意書？

- 現在FDA 要求病人接受並審查一份已確認的(Gd) 對比劑用藥指引。
- 這個指引，包含游離釓(Gd)對比劑類型，及它產生的副作用與NSF的機率。

釓(Gd)對比劑的同意書範本

為了幫助您的病情診斷需要，您的醫師已決定為您申請(Gd)對比劑的MRI檢查。
(Gd)對比劑經由靜脈注射，它是用來區分正常與不常組織。

我們即將為 您注射的(Gd)對比劑的品名是(_____)，它已被美國食品藥物管理局(FDA)證實是安全有效的。附帶的用藥指引也是經過FDA證實過的，用來幫助 您了解關於(Gd)對比劑的一些安全潛在的問題。**MRI放射師也將與 您一起審視這份用藥指引並回答任何 您可能提出的問題。(Gd)對比劑也如同任何用藥一樣，存在少許的用藥反應。**

大約有五十分之1(2%)的病人會有些微暫時性的副作用，包括注射處的疼痛，噁心，頭痛，眩暈，瘙癢，皮疹，或蕁麻疹。大約有五千分之1(0.05%)的病人可能發生真正的過敏反應，包刮臉水腫，呼吸困難，或低血壓而需要治療。非常嚴重的過敏反應的可能性是極為罕見的-引發死亡的機率大約四十萬分之1(0.00025%)。

若是 您先前對(Gd)對比劑曾有過敏反應，對食物或其他藥物曾有過敏反應，氣喘，或有腎臟疾病，那麼 您再次接受(Gd)對比劑產生過敏反應的機率可能會增加。若 您曾發生上述任何這些狀況，請 您提醒MR放射師。

(Gd)對比劑的使用是非強制性的。然而， 您的醫師相信它的潛在診斷利益勝過這些小風險。麻煩 您在下面簽名，聲明 您已經瞭解以上說明並同意接受我們為 您注射(Gd)對比劑MRI檢查。

X_____（病人/法定監護人）　　_____（日期）

免責聲明

釓(Gd)對比劑同意書英文範本

Consent for Gadolinium

SAMPLE CONSENT FORM FOR GADOLINIUM CONTRAST

Your physician has determined that an MRI study with gadolinium contrast is needed to help diagnose your medical condition. Gadolinium contrast is given by injection into a vein and aids in distinguishing normal from abnormal tissues.

The brand of gadolinium contrast you will receive (_____) has been determined to be safe and effective by the U.S. Food and Drug Administration (FDA). The attached Medication Guide has been approved by the FDA to help you understand some of the potential safety issues related to this drug. The MR technologist will review this Medication Guide with you and answer any questions you may have. As with any medication, a small chance exists that you may have a reaction to it.

About 1 in 50 (2%) of patients will experience very minor and temporary side effects, including pain at the injection site, nausea, headache, dizziness, itching, rash, or hives. In about 1 in 5000 patients (0.05%), a true allergic reaction may occur (including facial swelling, difficulty breathing, or low blood pressure) requiring treatment. The odds of an extremely severe reaction is very rare — with the chance of death approximately 1:400,000 (0.00025%).

Your odds of a reaction may be increased if you have had a previous allergic reaction to gadolinium, are allergic to other drugs or foods, have asthma, or suffer from kidney disease. Please inform the MR technologist if any of these situations apply to you.

The use of gadolinium contrast is optional. However, your physician believes the potential diagnostic benefits for you exceed these small risks. By signing below you understand the statements above and agree to receive gadolinium contrast for your exam.

X_____ (Patient/Legal Guardian) _____ (Date)

Disclaimer

Gd in infants/children

◆ **Q23：嬰兒及小孩 (infants and children)，可安全給予釓(Gd)對比劑嗎？**

- 嬰兒與小孩出現對釓(Gd)反應的風險與成人一樣，包括演變成NSF。
- 釓(Gd)對比劑在嬰兒身上有較長的半衰期(Longer half-life in infants)，應該少用，特別是未成熟的嬰兒。

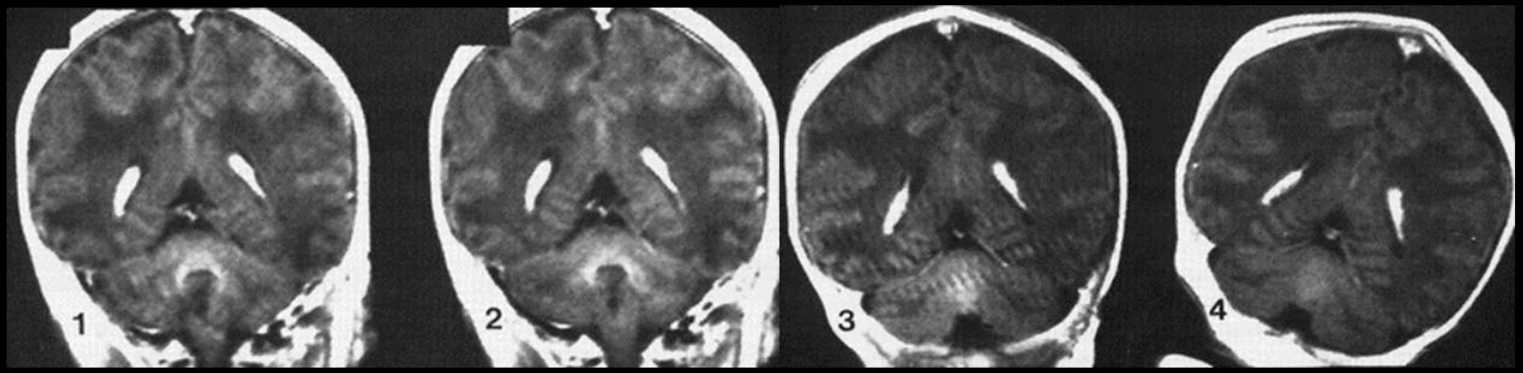

未成熟新生兒(premature neonate)注射對比劑後，1，2，3，4 小時的連續顯影影像

釓(Gd)在未成熟新生及小兒身上的半衰期大約延長至4-9小時，
這種現象可增加藥後造影的視窗(postcontrast imaging window)

Dose in Infants

◆ **Q24：對於嬰兒及小孩，應該減少給予釓(Gd)對比劑的劑量嗎?**

- 嬰兒與小孩接受釓(Gd)對比劑的劑量與成人相同，都是以每公斤體重多少c.c. (per kg basis)為基礎。
- 這是因為嬰兒與小孩的細胞外組織的間隙，在比例上，比成人大很多的關係。

林明芳 萬芳醫院影像醫學部
Email: afun543@gmail.com,

Gadolinium in Breast Milk

◆Q25：哺乳中婦女(lactating women)可以給予釓(Gd)對比劑嗎？

- 釓(Gd)被排入乳汁，經由哺乳，嬰兒僅得少量釓(Gd)，(1/1,000,000) 百萬分之一
- 禁止哺乳可能是沒有必要的，但，很多中心還是建議暫停哺乳24小時。

靜脈注射釓(Gd)對比劑會出現在乳汁，但量很少，僅佔0.01-0.04%，24小時內即會排出體外。
釓(Gd)對比劑排泄到乳汁，它的最高濃度發生在注射後50分鐘左右。

所以，很多中心建議MRI對比劑顯影檢查後24小時內暫停哺乳。

Gadolinium in Pregnancy

◆Q26： 懷孕婦女(pregnant women)可以給予釓(Gd)對比劑嗎？

- 懷孕期間注射釓(Gd)對比劑，流經胎盤及再循環，
  與增加死產及新生兒死亡的發生率有關，及NSF相關的廣泛性風濕性與炎症皮膚反應有關。
- 若可能，懷孕婦女應該避免使用釓(Gd)對比劑

林明芳 萬芳醫院影像醫學部
Email: afun543@gmail.com,

臨床考量

哺乳期婦女可以考慮中斷哺乳並擠出丟棄，直到注射釓(Gd)對比劑之後18小時為止，以減少這段期間的母乳餵養給嬰兒。

仿單

Gadavist®
(gadobutrol) injection
1 mmol/mL

8.2 Lactation哺乳

Risk Summary

There are no data on the presence of gadobutrol in human milk, the effects on the breastfed infant, or the effects on milk production.

However, published lactation data on other GBCAs indicate that **0.01 to 0.04% of the maternal gadolinium dose is present in breast milk** and there is limited GBCA gastrointestinal absorption in the breast-fed infant.

The developmental and health benefits of breastfeeding should be considered along with the mother's clinical need for Gadavist and any potential adverse effects on the breastfed infant from Gadavist or from the underlying maternal condition.

Clinical Considerations

A lactating woman may consider interrupting breastfeeding

and pumping and discarding breast milk

up to18 hours after Gadavist administration in order to minimize exposure to a breastfed infant

參考資料

1. Coey JMD, Skumryev V, Gallagher K. Is gadolinium really ferromagnetic? Nature 1999; 401:35-36.
2. De León-Rodríguez LM, Martins AF, Pinho MC, et al. Basic MR relaxation mechanisms and contrast agent design. J Magn Reson Imaging 2015; 42:545-565.
3. Yang C-T, Chuang K-H. Gd(III) chelates for MRI contrast agents: from high relaxivity to "smart", from blood pool to blood-brain barrier permeable. Med Chem Commun 2012; 3:552-565.
4. Rohrer M, Bauer H, Mintorovitch J, et al. Comparison of magnetic properties of MRI contrast media solutions a different magnetic field strengths. Invest Radiol 2005; 40:715-724.
5. Elster AD. How much contrast is enough? Dependence of enhancement on field strength and MR pulse sequence. Eur Radiol 1997; 7:S276-S280.
6. Elster AD, Sobol WT, Hinson WH. Pseudolayering of Gd-DTPA in the urinary bladder. Radiology 1990; 174:379-381.
7. Elster AD. Field-strength dependence of gadolinium enhancement: theory and implications. AJNR Am J Neuroradiol 1994; 15:1420-1423.
8. Hagberg GE, Scheffler K. Effect of r1 and r2 relaxivity of gadolinium-based contrast agents on the T1-weighted MR signal at increasing magnetic field strengths. Contr Media Mol Imag 2013; 8:456-465.
9. Downs RK, Bashir MH, Ng, CK, Heidenreich JO. Quantitative contrast ratio comparison between T1 (TSE at 1.5T, FLAIR at 3T), magnetization prepared rapid gradient echo and subtraction imaging at 1.5T and 3T. Quant Imaging Med Surg 2013; 3:141-146.
10. Elster AD, King JC, Mathews VP, Hamilton CA. Cranial tissues: appearance at gadolinium-enhanced and nonenhanced MR imaging with magnetization transfer contrast. Radiology 1994; 190:541-546.
11. van Vaals J, Brummer M, Dixon W, et al. 'Keyhole' method for accelerating imaging of contrast agent uptake. J Magn Reson Imaging 1993; 3: 671-5.
12. Aime S, Calabi L, Biondi L, Iopamidol: exploring the potential use of a well-established contrast agent for MRI. Magn Reson Med 2005; 53:830-834.
13. Bellin M-F, Van Der Molen AJ. Extracellular gadolinium-based contrast media: an overview. Eur J Radiol 2008; 66:160-167.
14. Behzadi AH, Zhao Y, Farooq Z, Prince MR. Immediate allergic reactions to gadolinium-based contrast agents: a systemic review and meta-analysis. Radiology 2018; 286:471-482.
15. Laurent S, Vander Elst L, Muller RN. Comparative study of the physicochemical properties of six clinical low molecular weight gadolinium contrast agents. Contrast Media Mol Imaging 2006;1:128-137.
16. Bayer Healthcare. Eovist® Prescribing Information.
17. Silva AC, Lee JH, Aoki I, Koretsky AP. Manganese-enhanced magnetic resonance imaging (MEMRI): methodological and practical considerations. NMR Biomed 2004; 17:532-543.
18. Daldrup-Link HE. Ten things you might not know about iron oxide nanoparticles. Radiology 2017; 284:616-629.
19. Harisinghani MG, Barentsz J, Hahn PF, et al. Noninvasive detection of clinically occult lymph-node metastases in prostate cancer. N Engl J Med 2003; 348:2491-9. (early major paper, very remarkable sensitivity and specificity)
20. Gee MS, Harisinghani MG. MRI in patients with inflammatory bowel disease. J Magn Reson Imaging 2011; 33:527-534.
21. **ACR Committee on Drugs and Contrast Media. Version 9, American College of Radiology, 2013.**
22. Attari H, Cao Y, Elmholdt TR, et al. A systematic review of 639 patients with biopsy-confirmed nephrogenic system fibrosis. Radiology 2019; 292:376-386.
23. **ACR manual on contrast media, Version 10.3, American College of Radiology.2017.**
24. Elster AD. Cranial MR imaging with Gd-DTPA in neonates and young infants: preliminary experience. Radiology 1990; 176:225-230.
25. Sundgren PC, Leander P. Is administration of gadolinium-based contrast media to pregnant women and small children justified? J Magn Reson Imaging 2011: 34:750-757.
26. https://www.rsroc.org.tw/knowledge/education/content.asp?ID=24&pageno=1&continue=Y _MRI含釓顯影劑
27. http://www.ema.europa.eu/ema/index.jsp?curl=pages/news_and_even_含gadolinium 類成分顯影劑藥品安全資訊風險溝通表
28. https://www.fda.gov.tw/MLMS/H0001.aspx_含 gadolinium 類成分顯影劑藥品之適應症
29. 資料來源: **2020 中華民國放射線醫學會對比劑手冊**_受檢者之風險因子及建議

林明芳 萬芳醫院影像醫學部
Email: afun543@gmail.com,

感謝聆聽

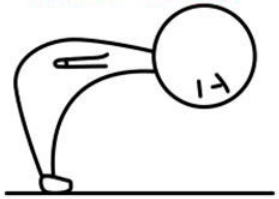

敬請

指教！

放空
望山
埔里_草湳溼地_2021.8.14下午茶

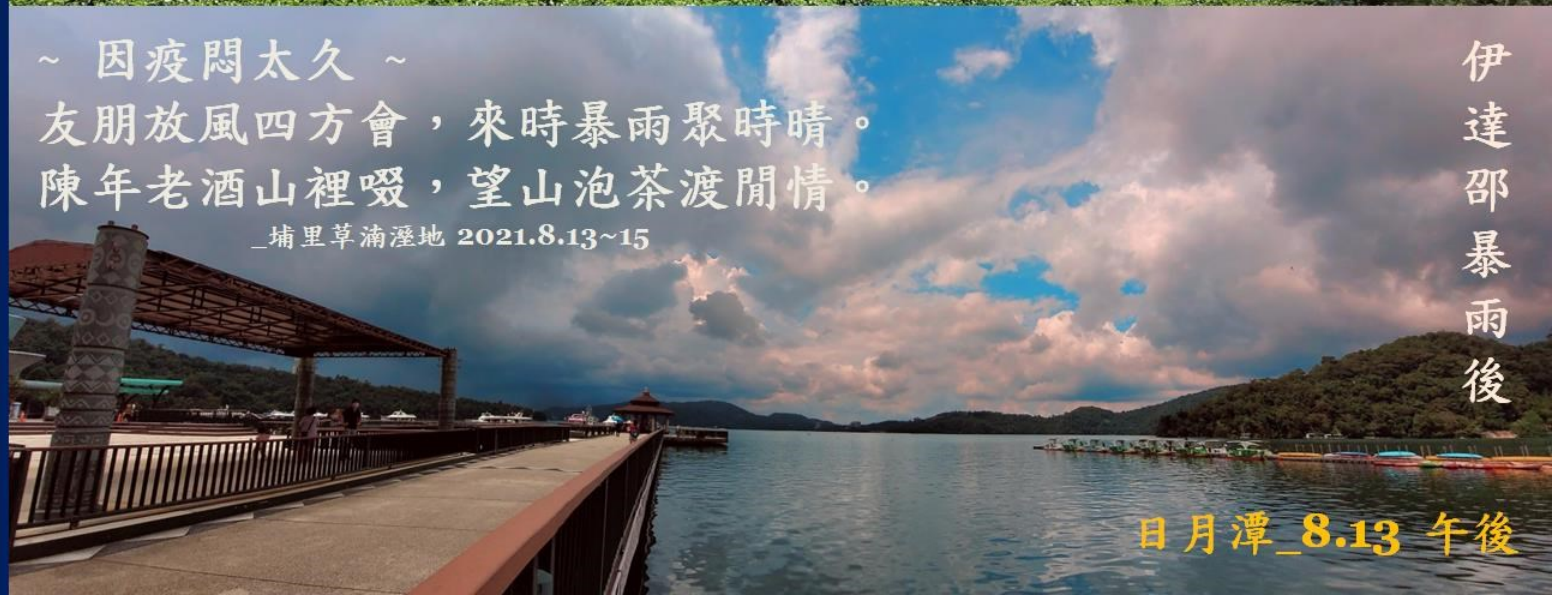
~ 因疫悶太久 ~
友朋放風四方會，來時暴雨聚時晴。
陳年老酒山裡啜，望山泡茶渡閒情。
_埔里草湳溼地 2021.8.13~15
伊達邵暴雨後
日月潭_8.13 午後